1890
Lane Medical Library

Beitrag

zur

Casuistik der Kiefertumoren.

Inaugural-Dissertation

zur

Erlangung der Doctorwürde

in der

Medicin, Chirurgie und Geburtshülfe,

der

Hohen medicinischen Facultät der Georg-Augusts-Universität

zu Göttingen

vorgelegt von

Percival Sidney Windmüller.

Göttingen,

Druck der Univ.-Buchdruckerei von W. Fr. Kästner.

1890.

Digitized by the Internet Archive
in 2026

https://archive.org/details/IA40154024_0229

Herrn Prof. Dr. R. Deutschmann

in Dankbarkeit und Verehrung

sowie

Seinen theuren Eltern

in Liebe und Anhänglichkeit

gewidmet

vom Verfasser.

Vorliegende Arbeit ist auf Veranlassung von Herrn Prof. Dr. König gemacht; Herr Prof. Dr. Rosenbach war so gütig, mir einen Fall aus seiner Privatpraxis zu überlassen, und Herr Dr. Hildebrand, mir bei Anfertigung dieser Arbeit seine freundliche Unterstützung zu leihen. Allen diesen Herren, meinen hochverehrten Lehrern, spreche ich hiermit meinen verbindlichsten Dank aus.

Litteratur-Verzeichnis.

1) O. Weber, Handbuch der allg. und spec. Chirurgie von Pitha-Billroth. Bd. III. Abtlg. I. Liefg. 2. Pag. 261.

2) E. Birnbaum, Beiträge zur Statistik der Kiefergeschwülste. Deutsche Zeitschr. f. Chir. Bd. 28. Heft 6. 1888. Pag. 499.

3) E. Gurlt, Beiträge zur chirur. Statistik. Archiv f. klin. Chirurg. Bd. 25, Heft 2. 1880.

4) K. Bayer, Zur Statistik der Kiefergeschwülste. 1884. Prag. med. Wochenschr. Nro. 39, 40 u. 41.

5) Hofmokl, Ueber Resection des Ober- und Unterkiefers mit Rücksicht auf 88 darauf bezügl. Krankheitsfälle. Med. Jahrbücher, herausgeg. v. d k. k. Gesellsch. d. Aerzte. Wien. 1871. Pag. 459.

6) E. Küster, Ueber die Neubildungen des Oberkiefers und den Erfolg ihrer operativen Behandlung. Berliner klin. Wochenschr., 25. Jahrg. 1888, Nro. 14 u. 15.

7) v. Winiwater, Beiträge zur Statistik der Carcinome. Stuttgart 1878. Pag. 239.

8) E. Kaufmann, Ueber Enkatarrhaphie von Epithel (Diss. Bonn, 1884) Virchow's Archiv Bd. 97. 1884. Pag. 236.

9) Swoff, Aetiologie der Neubildungen, Centralblatt f. d. med. Wissensch, Nro. 21. 1883. Pag. 17.

10) König, Lehrbuch der allg. Chirurgie.

11) Waldeyer, Entwicklung der Carcinome; in Virchow's Archiv Bd. 55. Pag. 67. Ueber den Krebs; in Volkmann's Sammlung klin. Vorträge Pag. 163.

12) Billroth, Chirurgische Pathologie u. Therapie, 13. Aufl. Pag. 879.

13) Lücke, Handbuch der Chirurgie. II. Bd. II. Abtlg. 1867—69. Pag. 202.

14) Virchow, Cellularpathologie, Pag. 567.

15) Rindfleisch, Lehrbuch der pathol. Gewebelehre. Pag. 100.

16) Birch-Hirschfeld, Lehrbuch der allg. pathol. Anatomie, Bd. I, Pag. 151.

17) R. Gaul, Zur Resection des Unterkiefers wegen Carcinom. Diss. Berlin 1879.

18) A. Allgayer, Ueber centrale Epithelialgeschwülste des Unterkiefers. Beitrag zur Kenntnis der Kiefertumoren in P. Bruns Mitteilungen aus d. chir. Klin. zu Tübingen. Bd. II. 1886. Pag. 427.

19) Virchow, Zur Diagnose und Prognose des Carcinoms. Virchow's Archiv Bd. III. Pag. I und Centralbl. f. d. med. Wissensch. Jahrg. 26. 1888. Pag. 326.

20) v. Nussbaum, Ueber Umwandlung maligner Geschwülste (Krebse) in gutartige. München 1883.

21) L. Malassez, Ueber die Existenz epithelialer Massen um die Wurzel der Zähne beim erwachsenen Menschen in normalem Zustande und über die Rolle der paradentären Epithelialreste. Genf u. Basel, Verlag v. Georg. 1890.

22) Ph. Schech, Die Krankheiten der Mundhöhle, des Rachens und der Nase. Wien 1885. Pag. 29.

23) Langenbeck, Allg. med. Centralzeitung 1860. Pag. 781, und Eulenburg, Realencyclopädie, Oberkiefer.

24) König, Lehrbuch der spec. Chirurgie, 2. Aufl. Bd, I. Pag. 289.

25) Hildebrand, Beitrag zur Statistik des Mammacarcinoms der Frau, deutsche Zeitschrift f. Chirurgie. Bd. 25. 1887. Pag. 342.

26) Rose, Ueber die anhaltend tiefe Narkose bei blutigen Mundoperationen. Langenbeck's Archiv, Bd. 24. 1879. Pag. 429.

27) Gluck und Zeller, Die prophylactische Resection der Trachea, Langenbeck's Archiv, Bd. 26, 1881. Pag. 427.

28) Max Müller, Oberkiefer-Resection am hängenden Kopfe (nach E. Rose) gefolgt von acuter Anämie; arterielle Transfusion; Heilung. Langenbeck's Archiv, Bd. 18. 1875. Pag. 598.

29) H. Bosse, Beiträge zur Lehre von der Resection des Oberkiefers. Diss. Dorpat 1865.

30) L. Rabe, Statistische und klinische Beiträge zu der Prognose der Resectionen am Oberkiefer und den Hülfsoperationen bei denselben. Deutsche Zeitschr. f. Chirurgie Bd. III. Pag. 300.

31) Virchow, Retention, Hererotopie und Ueberzahl von Zähnen, Zeitschr. f. Ethnologie. 18. Bd. 1886. Pag. 391.

32) E. Zuckerkandl, VI. Ueber Zahnretention (Pag. 1.) und VII. Ueber rudimentäre Zähne. Pag. 377. Med. Jahrbücher herausgeg. v. d. k. k. Gesellsch. d. Aerzte zu Wien. 1885.

Krankenberichte:

Nr. 1. R. Wilhelmine, aufgenommen am 28. Oct. 1876, 66 J. alt.

Anamnese: Pat. bemerkte vor $1^1/_2$ J. eine Schwellung und Schmerzhaftigkeit des l. Jochbeinfortsatzes resp. Backenknochens; d. Schwellung vermehrte sich, griff auch auf d. Wange über; seit 4 Wochen schwoll auch der l. Rand der Nase, seit 14 Tg. kann Pat. fast keine Luft durch d. l. Nasenloch ziehen. Dauer $^1/_2$ J.

Lokalbefund: Eine gut faustgrosse Geschwulst treibt die l. Wange vor, sie ist auf einigen Stellen weich, anderen härter, ragt oberhalb des Alveolarfortsatzes, resp. Randes in d. Mund hinein, hat d. Nase zur Seite gedrückt; Drüsenschwellung fehlt.

Diagnose: Carcinom des linken Oberkiefers.

Mikrosk. Befund: Exquisites Carcinom mit gr., plattgedrückten, epithelioiden Zellen zu Alveolar-ähnlichen Gebilden angehäuft.

Vor-Operat: Tracheotomie, Trendelenburg'sche Tampon-Canüle.

Die Tracheotomie macht bei grosser Schilddrüse d. bekannten Schwierigkeiten; Canüle sofort post operationem entfernt.

Operation: 28. Nov. 1876.

Total-Resection des l. Oberkiefers mit Dieffenbach'schem Schnitt. Es kann die Haut nur vorn erhalten werden. Durchtrennung des Kiefers in d. Mittellinie mit Erhaltung des Involucrum. Die Geschwulst hat die vordere Kieferwand durchbrochen, ist in das Antrum hineingewuchert. Alveolarfortsatz an der Schnittlinie verdächtig.

Behandlung: Wegen Jauchung u. foetid. Geruches tägl. Spülen mit Kalihypermanganicum. Catgutnähte zwisch. Periost des hart. Gaumens und Wangenschleimhaut. Drainage am oberen äusseren Wundwinkel.

Verlauf d. Wundheilg: 3. XI. 38,5° trotz Jauchung u. foetor ex ore. Catgutnähte spontan gelöst. Höhle klafft weit. Wunde reinigt sich.

20. XI. Mit st. verkleinert. Höhle im Kiefer und gelähmt. Facialis fast geheilt entlassen.

Ausgang: 2. VI. 1880. Pat. stellt sich total geheilt u. gesund vor mit schmaler Spalte seitlich vom hart. Gaumen und Wange. Leichtes Ectrop. und Thränenträufeln, Paralyse des Facialis, Wange tief eingefallen; nichts von Knochenbildung wahrzunehmen; noch im Jahre 1889 ohne Recidiv und gesund.

Nr. 2. H. aufgenommen am 5. Januar 1877. 60 J. alt.

Anamnese: Dauer: $^3/_4$ J.

Localbefund: Wallnussgrosse Geschwulst des Alveolarrandes vom Oberkiefer, aus einer Zahnlücke hervorgewachsen.

Diagnose: Epithelial-Carcinom.

Operation: 5. Jan. 1877.

Partielle Resection des r. Oberk mit Entfernung eines Teils vom harten Gaumen, des Alveolarfortsatzes und der vorderen Kieferwand. Dieffenbach'scher Schnitt.

Verlauf der Wundheilung: Bis 4. Jan. 77 günstig.

Ausgang: 1. Mai 1877 Recidiv, ausgehend vom harten Gaumen; wird Mitte Mai operiert. Juli von neuem Recidiv mit Jauchung und Schwellung der Halslymphdrüsen. † Mitte September 1877 an septischer (Schluck-) Pneumonie.

Nr. 3. B. Christian, aufgenommen am 11. Dec. 1875. 58 J. alt. Arbeiter.

Anamnese: Pat. leidet seit 2 J. an Undurchgängigkeit der Nase; Nasenpolypen wurden ihm wiederholt entfernt; bald kam eine Geschwulst auch im Munde zum Vorschein; d. l. Auge wurde vorgetrieben.

Lokalbefund: Pat. mager, anämisch und schlafsüchtig, hinkt; l. Wange vorgetrieben, Geschwulstmassen in Nasen- und Mundhöhle hineingewuchert, der zahnlose Alveolarfortsatz von ihnen eingenommen. Link. Bulbus vorgetrieben, Lider ectropioniert und infiltriert; Stauungspapille.

Diagnose: Rundzellensarcom des Oberkiefers.

Vor-Operat: Tracheotomie, Trendelenburg'sche Canüle platzt während der Operation.

Operation: 16. Dec. 1875.

Totale Resection des Oberkiefers mit Dieffenbach'schem Schnitt. Die Operation bleibt unvollendet wegen zu grosser Ausdehnung. Blutung lebhaft; Bulbus enucleirt.

Behandlung: Penghawar Djambi in d. Wundhöhle, Naht der äusseren Wunde; Canüle bleibt liegen, ist am nächsten Tage nicht mehr dicht.

Ausgang: † am 16. Dec. 1875 an Schluckpneumonie; Metastasen in d. Pleura, Nebennieren und im Collum ossis femoris. Basis cranii perforiert.

Nr. 4. K. Minna, aufgenommen am 14. Febr. 1877. 24 J. alt.

Anamnese: Pat. hat schon seit 2—3 J. an einer kl. Geschwulst des Zahnfleisches oberhalb der Schneidezähne gelitten, die linsengross, öfter abgebunden wurde, aber immer wieder recidivierte.

Lokalbefund: Haselnussgrosse Geschwulst des Zahnfleisches oberhalb der Schneidezähne r., flach aufliegend, weich, rot.

Diagnose: Epulis sarcomatosa des Alveolarfortsatzes vom r. Oberkiefer.

Operation: Excision der Geschwulst und des oberflächlich liegenden wie angenagt erscheinenden Knochens mit dem Hohlmeissel, ohne jedoch alles radical zu entfernen, da sonst 2 Zähne fallen müssten. 14. Febr. 77.

Verlauf d. Wundheilg: 15. Febr. 1877, Vorläufig entlassen.

Ausgang: 16. März 1877. Poliklinisch geheilt vorgestellt.

10. April 1890. Ohne Recidiv und vollkommen gesund.

Nr. 5. S. Heinrich, aufgenommen am 21. April 1878. 45 J. alt. Arbeiter.

Anamnese: Pat. hat schon als Kind von 3 Jahren eine Ulceration auf der rechten Wange bekommen, d. erst im 12. Jahre mit einer Narbe heilte. Zu gleicher Zeit bekam er eine Ulceration auf d. rechten Oberarme, d. erst spät mit einer Knochennarbe heilte. Vor 1 Jahre begann die Narbe auf d. Wange zu ulcerieren, das Ulcus wurde immer grösser, zog sich nach dem Jochbogen hin und brachte ein kolossales Oedem des unteren Augenlides zustande; das Auge verschwand dahinter, blieb aber unberührt; dazu traten starke Schmerzen im Kopfe auf.

Aetiol.: Alte Narben von tuberculösen Geschwüren.

Lokalbefund: Zur Zeit ist die rechte Wange in eine derbe Geschwulst mit Ulceration verwandelt, die nach oben hufeisenförmig abschliesst, mit dem Kiefer fest verwachsen, jedoch nicht in den Mund durchgebrochen ist. Die Oberfläche ist glatt, Narben schieben sich in dieselbe hinein, einzelne graue Pünktchen treten auf der Oberfläche hervor. Obwohl keine Spur von Lues im Halse nachweisbar, schwankt die Diagnose zwischen Lues und Carcinom. Es wird Jodkali gegeben.

Ein excidiertes Stück stützt die Diagnose C.

Diagnose: Epithelial Carcinom des rechten Oberkiefers.

Operation: 9. Mai 78.

Exstirpatio tumoris, dessen Basis vom Kiefer abgetrennt wird,

mit Eröffnung der nicht erkrankten Kieferhöhle. Plastik aus der Stirn, koloss. Blutverlust.

Oktober 1878.

Partielle Resection eines Recidivs des Oberkiefers rechts, Entfernung desselben sammt Jochbein.

Verlauf der Wundheilung: 15. Mai 78.

Die ganze Wunde verheilt an d. Rändern; unter d. Lappen aber noch vielfach Retention von Eiter. Pat. hat sich rasch erholt. D. untere Lid noch immer stark oedematös. Fistel in d. Mund secerniert recht viel; Wunde an d. Stirn gut geheilt. Nach aseptischem Wundverlauf 15. Mai entlassen.

Ausgang: 28. Mai 78.

Entlassen mit gut granulierend. Wunde u. mit einer in den Mund führenden Fistel. Gefahr des Recidivs sehr gross. Pat. bekommt in wenigen Monaten neues Recidiv.

Nr. 6. H. Heinrich, aufgenommen am 17. Decbr. 77. 57 J. alt. Schneider.

Anamnese: Pat. wurde am 24. V. 76 wegen Carcinom d. Weichtheile am rechten Oberkiefer u. d. Wange operirt; Wunde heilte binnen 6 Wochen. Nach einem Jahre ulcerierte d. Kiefer wieder und die letzten Zähne fielen aus. Dauer: $^1/_2$ J.

Aetiol. Recidiv nach Operation eines Wangencarcinoms.

Lokalbefund: Die ganze hintere Partie des r. Alveolarrandes ist in eine breite jauchende Geschwulst umgewandelt, die noch z. Theil d. Zahnlücke zeigt.

Diagnose: Epithelialcarcinom, besonders des rechten Alveorandes vom Oberkiefer.

Operation: 20. Decbr. 77.

Resectio totalis des Oberkiefers mit Dieffenbach's Schnitt; wo nöthig Entfernung der Gaumenschleimhaut, so dass die Naht nicht möglich ist. Im Antr. Highmori einzelne Polypen; d. Knochen oben sehr hart. D. Carcinom hat eben erst die Grenze des Alveolarrandes überschritten.

Verlauf der Wundheilung: Abends Temp. 38,5. 24. Decbr. Ständig hohes Fieber und starker Geruch aus dem Munde trotz 2 stündlichen Ausspülens mit Salicylwasser.

26. Dec. Parotisgegend stärker geschwollen als vorher; geröthet.

28. Decbr. Fluctuations-ähnl. Gefühl in d. Parotisgegend.

29. Decbr. St. Foetor ex ore; es entleeren sich enorme Massen gangrän. Fetzen aus d. Munde; Pat. verfallen, Respirat. frequent, wenig Husten.

Ausgang: † 30. Decbr. 77 Nachm. 3 Uhr.

Sektionsbefund: Sept. Pneum. mit circumscript. älteren (2–5 Tg.) u. jüngeren Herden; eitrige Parotitis.

Nr. 7. B. Friederike, aufgenommen am 9. März 78. 50 J. alt.

Anamnese: Bemerkte seit 1 Jahre eine allmählich zunehmende Schwellung der rechten Wange.

Lokalbefund: Rechte Gesichtshälfte geschwollen, unteres Lid oedematös. Die hinteren rechten Backzähne fehlen, aus deren Lücken sich klumpiger Eiter entleert haben soll. Das hinterste Ende d. Alveolarkörpers als Knochen nicht mehr vorhanden. Incidiert fliesst dünner Eiter mit Gewebspartikelchen heraus, welche sich mikrosk. als Haufen v. Epithelzellen (Plattenepithel) erweisen. Am 18. Oktbr. Kiefer geschwollen; Gaumenschleimhaut mit ergriffen; Pat. heruntergekommen.

Diagnose: Carcinom des rechten Oberkiefers mit Perforation in d. Orbita, Siebbein und Mundhöhle.

Operation: 10. März 78. Resectio totalis maxillae sup. dextrae mit Dieffenbach'schem Schnitt. Kiefer nebst ganzem Jochbein u. d. rechten Hälfte der Gaumenschleimhaut entfernt.

Behandlung: Aetzung der ganzen Wundhöhle mit Zincum chlorat; Naht.

Verlauf der Wundheilung: Heilung unter geringen Fieber-Bewegungen und mässiger Schwellung. Entfernung der Nähte nach 14 Tagen. Rechtes Auge verloren infolge Infiltration und Geschwürsbildung auf d. Cornea. Pat. entlassen.

Ausgang: † 16. Mai 79 an Recidiv.

Nr. 8. K. Angela, aufgenommen im Oktob. 78. 40 J. alt.

Anamnese: Seit 7 Jahren Schwellung längs d. Horizontalastes des Unterkiefers rechts. Vor 3 Jahren vom Munde aus operirt.

Lokalbefund: Länglicher lappiger Tumor von etwa 2 Fingern Dicke. Aeussere Haut unverändert, verschieblich. Schleimhaut höckerig, körnig; Tumor nicht verschieblich, mit d. Knochen in scheinbarer, direkter Verbindung.

Diagnose: Carcinom des rechten Unterkiefers.

Operation: Resection mit Exarticulation der ganzen rechten Unterkieferhälfte.

29. Oktb. 78. Spaltung der Unterlippe in der Mitte und bogenförmige Verlängerung des Schnittes bis zum Kieferwinkel. Nach Zurücklegung des Lappens dringt das Messer am vorderen Rande des Tumors ein und eröffnet die Mundhöhle. Umschneidg. d. Geschw. im Gesunden. An einer dem Dens Caninus entsprechenden Stelle adhäriert d. Neoplasma fest dem Knochen an; dieser hier siebförmig durchlöchert.

Behandlung: Aeussere Wunde vernäht, Drainage hinten, wo d. Gelenk sass, und im vorderen Wundwinkel.

Verlauf der Wundheilung: Aeussere Wunde mit prima intentio geheilt, Wunde der Schleimhaut mit Granulationen bedeckt. Nach Entfernung d. Drains schliessen sich auch die äusseren Fisteln. Bei der Entlassung wenig Schmerz bei Druck auf d. Gelenkgegend; Eiter wird kaum mehr in der Mundhöhle entleert.

Ausgang: Erst 1889 Recidiv an der Operationsstelle; Allgemeinbefinden ziemlich gut.

Nr. 9. D. Heinrich, aufgenommen am 16. Septbr. 79. 59 J. alt, Oekonom.

Anamnese: Bemerkte vor 6 Wochen Stechen im rechten Oberkiefer, bald danach Schwellung desselben.

Lokalbefund: Rechter Oberkiefer aufgetrieben, Tumor mit dem Kiefer fest verwachsen, Haut darüber verschieblich.

Diagnose: Carcinoma maxillae sup. dext.

Operation: 18. Septbr. 79. Total-Resection des Oberkiefers mit Dieffenbach'schem Schnitt an d. Seite der Nase, um d. Nasenflügel durch d. Mitte d. Ober-Lippe, dem ein 2. dem Augenhöhlenrand parallel verlaufender hinzugefügt wird, nachdem d. Gaumenperiost abgehebelt worden. Durchsägg. d. Proc. frontal., orbital., zygom, alveolaris. Tumor überall hineingewuchert, hat d. Mundschleimhaut zerstört; Exstirpation alles verdächtigen sammt d. ganzen Oberkiefer.

Behandlung: Auswaschen mit Salicylwasser, Drainage durch d. Nase; Naht, Borlint mit Borsalbe; Verband: Lister.

Verlauf der Wundheilung: Kein Fieber, äussere Wunde gut verheilt, Gaumenschleimhaut gangränös geworden, wird entfernt; Communication zwischen Mund- und Nasenhöhle.

Ausgang: Anfang Jan. 1880 Recidiv in den Lymphdrüsen am Kieferwinkel; partielle Exstirpation. † Sommer 1880 am Recidiv.

Nr. 10. M. Marie, aufgenommen am 16. Juli 78, 38 J. alt.

Anamnese: Dauer $^1/_2$ Jahr.

Lokalbefund: Pilzförmige, Welschnussgrosse, bläulichrothe, ziemlich derbe Geschwulst zwischen 1. und 4. Backenzahn rechts unten.

Diagnose: Epulis sarcomatosa des Unterkiefers.

Operation: Exstirpatio partialis. Geschwulst umschnitten, Alveolarrand mittelst des Meissels entfernt. Blutung mässig.

Behandlung: Schleimhaut über dem Kieferdefect zusammengenäht.

Verlauf der Wundheilung: 21. August 78. Nähte entfernt. Entlassen.

Nr. 11. W. Johannes, aufgenommen am 27. Juli 79, (vide Nr. 32), 5 J. alt.

Diagnose: Myelogenes Riesenzellensarkom von Apfelgrösse am Unterkiefer.

Operation: 29. Juli 79. Partielle Resection: Zur Freilegung des Tumors wird ein Hautschnitt parallel d. Unterkiefer auf diesen geführt, dazu ein senkrechter auf d Mitte d. Lippe. Schleimhaut wird abgelöst, Tumor mit einem Knochenstück entfernt, sodass nur eine dünne Spange mit eingelagerten Zahnkeimen stehen bleibt.

Verlauf der Wundheilung: Wunde per primam verklebt. Aus d. Rohr fliesst wenig Eiter. 16. März 79. Nähte und Drains entfernt; Schleimhaut hat sich über die zurückgebliebene Knochenspange glatt übergelegt. Entlassen.

Ausgang: Pat. bekommt im Juni 1882 Recidiv.

Nr. 12. A. Jan, aufgenommen am 15. Juli 79, 5 J. alt.

Anamnese: Pat. bekam vor 1 Jahre, April 78, Fusstritt gegen d. Unterkiefer; 14 Tage später wurde an d. entsprechenden Stelle am Zahnfleische eine immer grösser werdende Geschwulst entdeckt; Backzähne locker geworden, wurden extrahiert. Vor $^1/_2$ Jahre Exstirpation der Geschwulst (auswärts). Nach wenigen Wochen Recidiv an d. Aussenseite.

Lokalbefund: Linker Unterkiefer im Bereiche d. hint. Backenzähne geschwollen. Aus einem Alveolus ragt eine rote, runde, weiche, haselnussgrosse Geschwulst hervor.

Diagnose: Epulis sarcomatosa des Unterkiefers.

Operation 31. Juli 79. Exstirpatio partialis. Extraction des hinteren Backenzahnes vom Unterkiefer links; durch Hautschnitt parallel zum Kieferrande wird d. Kiefer freigelegt, d. Geschwulst mit einem Knochenstückchen abgemeisselt, so dass eine schmale Knochenspange die Continuität des Kiefers erhält.

Behandlung: Mund mit Kalihypermang. gespült. 31. Juli 79. Hautwunde bis auf ein Loch für die Drainage vernäht. Verband Lister.

Verlauf der Wundheilung: Hautwunde per prim. verheilt; die Schleimhaut hat sich gut über d. Kieferrest gelegt. Pat. entlassen.

Ausgang: Am 20. August 80 zeigte sich ein bläulicher Tumor am erhalten gebliebenen Schneidezahn; derselbe wird operirt. Mai 1890, Pat. vollkommen gesund und ohne Recidiv.

Nr. 13. R. Friederike, aufgenommen am 9. Septbr. 79, 28 J. alt.

Anamnese: Leidet seit einem Jahre an einer Geschwulst auf d. rechten Seite des Unterkiefers, den Raum vom lateral. Incisivus bis zum 1. Molaris einnehmend. Verschiedentlich von Aerzten

behandelt, indem Stücke der Geschw. entfernt wurden. Am 23. Januar 1879 hat Pat. geboren, bis Anfang März das Kind genährt.

Lokalbefund: Weiche, haselnussgrosse Geschwulst am zahnfreien Alveolarfortsatz des Unterkiefers rechts.

Diagnose: Riesenzellensarkom des Unterkiefers r., Epulis.

Operation: 9. Septbr. 79. Exstirpation der Geschwulst mit Abmeisselung eines Stückes vom Unterkiefer. Starke Blutung aus der Alveole. D. Lücke wird mit Salicylwatte ausgestopft, worauf d. Blutung steht.

Behandlung: Tampon täglich 2 mal gewechselt.

Verlauf der Wundheilung: Pat. am 9. Septbr. 79 entlassen mit d. Weisung d. Mund fleissig mit Kali hypermang. zu spülen.

Ausgang: Mai 1890 Pat. vollkommen gesund und ohne Recidiv.

Nr. 14. T. Heinrich, aufgenommen am 14. Novbr. 79. 34 J. alt, Arbeiter.

Anamnese: Seit 2 Jahren Geschwulst am harten Gaumen, dicht am Uebergange z. Weichen; G. wurde allmählich grösser.

Lokalbefund: Wallnussgrosse, harte, unverschiebbare Geschwulst des harten Gaumens von gesunder Schleimhaut überzogen.

Diagnose: Kyst-Adenoma des harten Gaumens.

Operation: 17. Novbr. 79. Exstirpatio tumoris nach Trennung der Schleimhaut ohne Chloroform.

Behandlung: Drainage; Verband: Lister.

Verlauf der Wundheilung: Sekretverhaltung hinter dem Lappen. 25. November, Heilung fast vollendet. Pat. entlassen.

Nr. 15. H. Karl, aufgenommen am 12. Juni 80, 62 J. alt. Hand-Arbeiter.

Anamnese: Vor 1 Jahre auf d. linke Seite des Unterkiefers gefallen, infolgedessen Hautexcoriation am Unterkiefer, welcher anschwoll. An jener Stelle soll nach einigen Monaten eine Geschwulst entstanden sein.

Lokalbefund: Linker Unterkiefer innen und aussen geschwollen. An der damals verletzten Stelle Usur am Knochen. Harte Drüsenschwellung am Halse links. Kiefer wenig zu öffnen und an einer Stelle völlig zerfressen.

Diagnose: Carcinoma maxillae inf. sin. et glandularum colli.

Operation: 18. Juni 1880. Resection und Exarticulation d. l. Unterkieferhälfte. Durchsägung des Kiefers, dann Durchschneidung der Unterlippe in d. Mitte mit nachfolgendem Schnitt am Kiefer in der Höhe des unteren Randes bis fast zum Ohre, dann völlige Exarticulation der l. Kieferhälfte.

Behandlung: Hautnaht; Krüll.

Verlauf der Wundheilung: 22. Juni, Pat. hat sich rasch erholt, obwohl Wunde stark putride. 27. Juni, Wunde zum grössten Theile wieder aufgegangen, Speisen treten in die Wunde ein. Auf Wunsch entlassen.

Ausgang: Kurze Zeit nach der Entlassung aus der Klinik an Recidiv erkrankt. † Ende 1880 an Recidiv-Carcinom des Operationsgebietes.

Nr. 16. R. Christian, aufgenommen am 14. Juli 80, 69 J. alt, Oberförster.

Anamnese: Pat. ist wegen 2 Recidive von Krebs an d. Wange vor $^1/_2$ und $^1/_4$ Jahr operirt worden. Seit wenigen Wochen wieder Recidiv-Knoten an der Wange mit völliger Kieferklemme; Verdacht, dass d. Oberkiefer mit ergriffen.

Aetiolog.: III. Recidiv.

Diagnose: Carcinom des rechten Oberkiefers und der Wange.

Operation: 15. Juli 80. Aufschneidung des Unterkiefers rechterseits in d. Länge von 3 Ctm. dicht vor dem Kieferwinkel; Exstirpation der Geschwulst weit im Gesunden; da d. Alveolarfortsatz des Oberkiefers auch carcinomatös, wird mittelst des Meissels möglichst viel vom Knochen entfernt. Operationsdauer: 2 Stunden.

Behandlung: Totalnaht; in d. Munddefekt kommt kein Rohr, um Fistelbildung zu hindern. Borsalbe.

Verlauf der Wundheilung: 18. Juli. Fast reactionsloser Wundverlauf. 21. Juli. Erysipel auf Nase und Wange, wird in wenig. Tagen überstanden. 21. Septbr. Pat. kommt mit carc. Unterkiefer-Drüsen wieder; Excision derselben. Jm Jan. 81. Recidiv am Oberkiefer, allgem. Marasmus, unoperirt entlassen.

Ausgang: † März 1881 an Recidiv.

Nr. 17. G. Karl, aufgenommen am 21. Juli 80, 78 J. alt, Korbmacher.

Anamnese: Pat. hatte vor $^1/_2$ Jahr Schmerzen in d. Zähnen d. linken Unterkiefers und liess sich deshalb einige lose Zähne extrahiren; darauf trat Kieferschwellung ein, die allmählig stärker wurde.

Lokalbefund: Die ganze linke Kieferhälfte ist in einen derben Tumor verwandelt, der beiderseits neben dem Alveolarrande promimirt.

Diagnose: Carcinoma maxillae inferioris, von d. Glandula submaxill. ausgehend.

Operation: 22. Juli 80. Resection mit Exarticulation der ganzen Unterkieferhälfte, die carcinomatös zerstört ist. Zunge wird durch Faden an den Verband fixiert.

Behandlung: Krüll.

Ausgang: 23. Juli 80. † 6 Uhr ohne Erstickungserscheinungen. Die Sektion ergiebt keinen Anhaltspunkt. Exitus in Folge Blutverlust und Entkräftung.

Nr. 18. Frau R. M., aufgenommen am 27. Juli 80.

Anamnese: Dauer: $1^1/_2$ Jahre.

Diagnose: Carcinom des Oberkiefers von der Schleimhaut ausgehend.

Operation: 28. Juli 80. Totale Resection des Oberkiefers mit Entfernung der unteren und äusseren Orbitalwand, des Jochbeins und der Muscheln. Dieffenbach'scher Schnitt.

Behandlung: Naht der äusseren Wunde. Lister.

Verlauf der Wundheilung: 28. Juli 80. Erysipel.

Ausgang: † 30. Juli 80. Sectionsergebniss: Fettherz und Bronchitis.

Nr. 19. T. Wilhelm, aufgenommen am 31. Juli 80, 49 J. alt, Arbeiter.

Anamnese: Pat. will seit $^1/_2$ J. eine im Kiefer sich entwickelnde Geschw. bemerkt haben, die bald nach dem Gaumen durchbrach und die Zähne lockerte. Seit 6 Wochen ist die rechte Kieferwand in d Nasengegend angeschwollen.

Lokalbefund: Nase undurchgängig, d. derbe Tumor schiebt den Alveolarteil und d. Nase vor.

Diagnose: Carcinoma maxillae sup. dext.

Vor-Operation: 3. August 80. Tracheotomie mit Trendelenburg's Canüle.

Operation: Totalresection des rechten Oberkiefers über die Mittellinie hinaus, Entfernung der weichen Gaumenschleimhaut. Grosser Blutverlust.

Behandlung: Naht, keine Drainage; alle 2 Stunden Ausspülen des Mundes. Verband: Lister.

Verlauf der Wundheilung: 5. August 80. Atmung schlecht. Kachexie, Puls celer.

Ausgang: † 6. August 1880. Sektionsergebniss: Pneumonie des einen unteren Lungen-Lappens.

Nr. 20. Utermöhle, aufgenommen am 28. Oktbr. 80, 60 J. alt,

Anamnese: Vor 1 Jahre oper. wegen Carc. lab. sup, das schon auf die Kiefer übergegriffen hatte. Vor 6 Wochen trat Schwellung in d. Narbe ein.

Aetiolog.: Recidiv.

Lokalbefund: Prominirender Knoten in d. Narbe zu fühlen.

Diagnose: Carcinoma maxillae sup. sin. et labii sup.

Operation: 28. Oktober 80. Entfernung der Weichteilgeschw. und Total-Resection des Kiefers linkerseits weit über die Mittellinie greifend mit Entfernung des Alveolarfortsatzes und des Sept. narium, während d. Nasenflügel intact gelassen werden kann. Lippenbildung durch Seitenlappen.

Behandlung: Naht der äusseren Wunde. Borsalbe.

Verlauf der Wundheilung: 3. November 80. Fieberloser Verlauf trotz Foetor; d. Lappen halten; Eiterung in d. Stichkanälen. 8. November entlassen.

Ausgang: Bald nach der Operation Recidiv. Häufige Blutungen aus der Nase. Wenige Monate später † durch Marasmus.

Nr. 21. D. Caroline, aufgenommen im Novbr. 80, 10 J. alt.

Anamnese: Seit 1 Jahre langsam wachsende Geschwulst des linken unteren Alveolarrandes; die Zähne sind allmählich ausgefallen.

Lokalbefund: Anäm. Mädchen; d. Geschw. reicht vom seitl. Schneidezahn bis z. 1. Backzahn, ist pilzförmig über d. Unterkiefer zu beiden Seiten hinübergewachsen; weich mit granulierter Oberfläche.

Diagnose: Epulis sarcomatosa mandibulae.

Operation: 3. November 80. Excision der Geschwulst mit d. Scheere, Ausräumung des Wurzelteils mit d. scharfen Löffel.

Verlauf der Wundheilung: 7. November. Der Kiefer hat d. normale Form angenommen; in ihm liegen die wohlerhaltenen Zähne; die Schleimhaut legt sich gut an.

Nr. 22. L. August, aufgenommen am 4. Jan. 81, 47 J. alt, Obstpächter.

Anamnese: Will vor zwei Jahren in Behandlung eines Arztes gewesen sein, der ihm damals das Lippencarcinom mit Injectionen von Alcohol beseitigt haben soll. Seit Ostern Recidiv, welches d. Submental- und Submaxillardrüsen bis z. Zungenbein ergriffen hat.

Diagnose: Carcinoma labii inf., glandul. mental. et maxillae inf. mit Erkrankung der Kieferinnenseite.

Operation: 6. Jan. Partielle Unterkiefer-Resection mit Abtragung der ganzen unteren Gesichtspartie von der Unterlippe bis zum Zungenbein.

Behandlung: Borsalbe.

Verlauf der Wundheilung: 8. Jan. Relativ guter Verlauf, geringes Fieber, Wunde stinkt. 16. Jan. Gut granulirende Wunde; entlassen.

Ausgang: † 12. Mai 81 an Recidiv. Nach Wn. zurückgekehrt wurde das Befinden Anfang Febr. schlecht; häufige Blutungen aus

der erkrankten Partie; allmählich eintretende Kachexie. Ernährung nur durch d. Schlundsonde möglich. Keine Metastasen, kein Husten.

Nr. 23. R. Theodor, aufgenommen am 14. März 81, 60 J. alt, Kaufmann.

Anamnese: Vor $^1/_2$ Jahr Zahnschmerzen im linken Unterkiefer, Zahn wurde extrahirt, aus d. Lücke wuchs abnormes Gewebe hervor; d. Kiefer schwoll an, allmählich auch d. betr. Wange.

Aetiologie: Vom Zahn ausgegangen.

Lokalbefund: Starke Schwellung. Haut handtellergross mit d. Geschwulst verwachsen, auf einer Stelle fluctuierend. Im Munde grosser ulcerierter Tumor auf harten und weichen Gaumen übergreifend. Backentasche in eine Geschw. verwandelt. Halsdrüsen geschwollen.

Diagnose: Carcinoma maxillae infer. et super.

Operation: 15. März 81. Exarticulation des l. Unterkiefers und partielle R. des Oberkiefers. Exstirpatio tumoris mit Schnitt aussen auf den Unterkiefer und in d. Mundwinkel, Durchsägung des Unterkiefers und Exarticulation desselben; Entfernung der affic. Drüsen. 2stünd. Arbeit. Am Oberkiefer wird d. Carcinom mit d. Meissel exstirpiert und mit Chlorzink nachgeätzt.

Behandlung: Drains hinten und unten. Hautnaht. Krüll.

Verlauf der Wundheilung: 18. März 81. Ernährung mit d. Schlundsonde; plötzl. Husten mit Dyspnoe, Aufreissen d. Wunde und Ruptur eines Gefässes (Carotis externa) mit st. Blutung (4 ℥), atmet noch 2 Min. und stirbt.

Ausgang; † infolge Asphyxie oder Anämie. Keine Sektion.

Nr. 24. H. Heinrich, aufgenommen am 21. Mai 81. 59 J. alt, Bienen-Wärter.

Anamnese: Vor $^1/_4$ Jahre Anschwellung der linken Gesichtshälfte, allmählig und schmerzlos gewachsen.

Lokalbefund: Gutes Allgemeinbefinden. Gesichtspartie unterhalb des linken Auges vorgetrieben. Die Anschwellung reicht vom Proc. zygomaticus und d. os maxillae sup. sin. bis z. Alveolarrande. Auftreibung hart. Am Gaumen nichts Abnormes, Zähne im Oberkiefer nicht vorhanden. In d. Nähe der mittleren Muschel eine kleine blasse Geschwulst zu sehen. D. Geschwulst ist von weicher Consistenz, von d. Antr. Highm. ausgegangen, hat den Knochen zum Theil zerstört und ist bis zur Orbita gedrungen.

Diagnose: Carcinoma medullare ossis maxill. sup. sin.

Operation: 23. Mai 81. Resectio totalis maxill. sup. sin. Auch der ganze knöcherne Theil d. linken Nasenhälfte wird entfernt,

ebenso die Gaumenschleimhaut links. Narkose. Am oberen Nasenwinkel ist ein kleines Loch geblieben.

Behandlung: Naht der Hautwunde, Borsalbe.

Verlauf der Wundheilung: 1. Juni 81. Verlauf gut, kein erhebliches Fieber, Schluckvermögen erhalten, trotzdem Anwendung der Schlundsonde zur Ernährung. Hautwunde fast verheilt. Entlassung.

Ausgang: † 4 Wochen nach der Entlassung an Oberkieferrecidiv.

Nr. 25. B. Heinrich, aufgenommen am 22. Mai 81, 51 J. alt, Kaufmann.

Anamnese: Seit $^3/_4$ Jahren Ulceration an d. Wange infolge scharfer Zahnstümpfe; deren Extraction von keinem Erfolg, Ulcer. blieb.

Lokalbefund: Linke Backentasche von Ulcerationen ausgefüllt, die sich bis z. Mundwinkel einerseits, andrerseits bis z. horizontal. Unterkieferast erstrecken. Drüsenschwellg nicht nachweisbar; Constitution kräftig.

Diagnose: Epithelial-Carcinom des Unterkiefers l., auf die Wangenschleimhaut übergreifend.

Operation: 23. Mai 81. Exstirpation mit Resection fast der ganzen linken Unterkieferhälfte. Spaltung der Wange und Entfernung der Weichteilknoten.

Behandlung: Lister.

Verlauf der Wundheilung: 3. Juni 81. Guter Verlauf nach kurzem Fieber; Pat. steht am zweiten Tage auf, kann gut schlucken. Unteres Knochen-Fragment ragt, von Periost entblösst, tief in die Wunde hinein. 7. Juni entlassen.

Ausgang: 28. Oktober 81. Recidiv.Carc.-Knoten an d. Wundnarbe am Kieferwinkel und an der Wange. 31. Oktbr. 81. Excision des Recidivs. Nach gutem Wundverlauf am 9. November mit Borsalbeverband entlassen. † 6. Oktober 82 an Recidiv.

Nr. 26. T. Christine, aufgenommen am 1. Juni 81, 47 J. alt Gemeindedieners Frau.

Anamnese: Pat. leidet seit $^1/_4$ Jahre an einer vom Zahnfleischrande d. l. Oberkiefers ausgehenden Geschwulst, die rasch zunahm

Lokalbefund: Höckerige, stellenweise ulcerirte Geschwulst, nimmt die linke Hälfte des Gaumens ein, reicht vorn wenig über d. Mittellinie hinaus, hat nach d. Seite hin d. Schleimhaut d. Wange ergriffen, geht nach hinten bis z. Arcus glosso-palatinus Drüsen am Unterkiefer links geschwollen. Linke Wange aufgetrieben.

Diagnose: Carcinoma maxillae sup. sin., vom alveolaren Rande ausgehend.

Voroperation: Tracheotomie und Trendelenburg'sche Tampon-Canüle.

Operation: 4. November 81. Vorherige sorgfältige Desinfektion d. Mundhöhle. Um das bei Führung d. Hautschnittes um d. Nasenflügel und am Orbitalrande häufiger beobachtete Zurückbleiben einer Fistel oben neben der Nase zu vermeiden, wird der Hautschnitt vom linken Mundwinkel aus in nach aussen convexem Bogen zum Jochbein geführt und der Oberkiefer blossgelegt. Dann Total-Resection des Oberkiefers und Entfernung der erkrankten Wangenpartien sowie d. ergriffenen Drüsen. Kleiner Rest d. link. weich. Gaumens bleibt stehen. Ein Theil d. rechten Alveolarfortsatzes wird mit entfernt. Schleimhaut des harten Gaumens nicht zu schonen möglich. Blutung nicht bedeutend; bequemes Operiren.

Behandlung: Jodoformpulver und Naht der äusseren Wunde.

Verlauf der Wundheilung: 17. November 81. Aseptisch, wenig Reaction; Geringe Salivation, Wangen- und Tracheotomie-Wunde per primam verheilt. Nach achttägiger Ernährung mit der Schlundsonde ist d. Schlucken gut möglich. In gutem Ernährungs-Zustande und Wohlbefinden entlassen.

Nr. 27. J. Friedrich, aufgenommen am 10. Novbr. 81, 63 J. alt, Rentier.

Anamnese: Pat. hat seit 3 Wochen Schwellung in d. rechten Oberkiefergegend und Schmerzen am rechten Auge; Schwellung und Schmerzen nahmen zu.

Lokalbefund: Schwellung der r. Oberkiefergegend; d. Haut dicht unter dem Auge geröthet und gespannt. Kieferhöhle rechts von Carcinom ausgefüllt.

Diagnose: Carcinoma maxillae sup. dext.

Operation: 10. Novbr. 81. Total-Resection des Oberkiefers. Dieffenbach'scher Schnitt. Der Knochen elfenbeinhart, daher d. Sägen erschwert. Die Neubildung geht bis an d. Orbita. Entfernung der Knoten in der Orbita (Lymphdrüsen) auch d. hinteren Highmorshöhlenwand. Zur Blutstillung wird zum Theil d. Galvanokauter angewendet.

Behandlung: Auswaschung mit Salicylwasser; Jodoform. Vereinigung der vom knöchernen Gaumen abgelösten Schleimhaut mit derjenigen der Wange. Jodoform-Watte-Verband.

Verlauf der Wundheilung: 11. November 81. Verband täglich gewechselt, gutes Aussehen d. Wunden. Auge nach unten dislocirt. Befinden gut. Pat. wird mit der Schlundsonde gefüttert Gaumennaht hat nicht gehalten. Das Auge afficirt; drohende

Perforation, Jrisprolaps, Austreten der Linse und d. corp. vitr.; Durchfall. 27. Novbr. 81. Inanitionsdelirien, Wunde verheilt. Pat. auf Wunsch entlassen.

Ausgang: † nach 8 Tagen unter marastischen Erscheinungen.

Nr. 28. A. Wilhelm, aufgenommen am 22. Novbr. 81, 57 J. alt, Maurer.

Anamnese: Geschwulst begann vor 3 Jahren zu wachsen; sie wurde mit Scheidewasser gebeizt. Pat. hat stets bei seiner Beschäftigung aus einer kurzen Pfeife geraucht.

Lokalbefund: An Stelle der Unterlippe, die vollständig zerstört, befindet sich eine harte, grobböckige ulcerierte Geschwulst, die auch den vorderen Teil des Zahnfleisches und der unteren Schneidezähne in ihr Bereich gezogen hat.

Diagnose: Carcinoma maxillae inferioris et labii.

Operation: 24. Novbr. 81. Exstirpation der Geschwulst mit partieller Resection des Unterkiefermittelteils incl. der 4 Schneidezähne; eine dünne Knochenspange bleibt übrig. Lippenbildung hergestellt durch Vernähung von Seitenlappen mit dem gesunden Zahnfleisch der Lingualseite.

Verlauf der Wundheilung: 2. Decbr. 81. Geheilt entlassen.

Nr. 29. W. Peter, aufgenommen am 15. Decbr. 81, 53 J. alt, Halbhöfner.

Anamnese: Pat. hat seit einem Jahre eine Geschwulst an der linken Seite des Halses, welche vor 14 Tagen incidiert und von Eiter entleert wurde.

Lokalbefund: Unter dem linken Kieferwinkel, entsprechend der Gland subling. eine zieml. harte Geschwulst. In dem durch Incision gewonnenen Eiter finden sich Plattenepithelien. Hohes Fieber, Erysipel. 19. Decbr. Wundsecret stinkt, Ausspülung mit Chlorzink. Sekret geruchlos. Diffuse Schwellung unter dem Kinn bis zum Kieferwinkel links bleibt bestehen. Eine 5 cm. lange Fistel durchbohrt den Kiefer.

Diagnose: Carcinoma mandibulae inf. sin.

Operation: 3. Jan. 82. Exstirpation des Tumors und Resection der grösseren Hälfte des Unterkiefers. Schleimhautnaht. Linker Mundwinkel hängt nach der Operation stark herunter.

Behandlung: Jodoform. Krüll-Watte-Verband.

Verlauf der Wundheilung: 6. Jan. 82. Fieber und Schwellung des Gesichts (Erysipel-Recidiv); Fütterung mit der Schlundsonde; Puls frequent, Mundhöhlensecret st. riechend. 10. Jan. 82. Wundverlauf gut; Atmung frequent, Schmerzen in der linken Seite; hinten links verschärftes Atmen.

Ausgang: † 10. Jan. 82 an Schluckpneumonie und Pleuritis.

Nr. 30. K. Friedrich, aufgenommen am 1. Febr. 82, 69 J. alt, Schuhmacher.

Anamnese: Will früher einmal ein Gewächs in d. Gaumengegend gehabt haben, welches nach 7jähriger Dauer spontan verschwunden sei Seit 2 Jahren Beschwerden beim Schlucken und bei der Atmung.

Aetiologie: Tumor von einem Alveolarfach ausgegangen.

Lokalbefund: Harter Gaumen links carcinomatös, beengt die Mundhöhle. Unter dem linken Auge Schwellung. Linke Nase durch Polypen verstopft. D. Neoplasma nimmt d. ganze Kieferhöhle ein, geht in d. Orbita, hat d. Kieferhöhle oben, unten und vorn durchbrochen und reicht weit nach hinten.

Diagnose: Carcinoma maxillae sup. sin.

Operation: 1. Februar 82. Total-Resection des linken Oberkiefers. Die Durchsägung leicht. Blutung mässig.

Behandlung: Auswaschung der Wundhöhle, die mit Jodoform bepudert wird. Ein Theil der Gaumen- und Wangenschleimhaut durch Catgutnähte vereinigt, wodurch eine hintere Brücke geschaffen ist, die d. Wundhöhle hinten von d. Mundhöhle abschliesst.

Verlauf der Wundheilung: 4. Februar 82. Wundverlauf reactionslos; trotzdem Fieber; Fütterung mit d. Schlauchkanne. Wegen Verschluckens wird die Wundhöhle öfters ausgespült, in dieselbe Jodoform eingeblasen. 8. Februar. Befinden schlechter. Temp. erhöht, Atmung und Puls frequent. Rechts hinten Dämpfung. Wundverlauf gut.

Ausgang: † Pneumonie, durch die Section bestätigt.

Nr. 31. D. Georg, aufgenommen am 1. Mai 82, 55 J. alt, Maurer.

Anamnese: Seit 1 Jahre bestehende, langsam gewachsene Geschwulst am Unterkiefer.

Diagnose: Kirschgrosse Epulis sarcomatosa am Unterkiefer-Alveolarrande unter d. linken Eckzahn, die nächste Umgebung bedeckend.

Operation: 2. Mai 82. Exstirpation d. Geschwulst und eines Stückes Alveolarfortsatz mit d. Meissel, nachdem 3 Zähne extrahirt worden.

Behandlung: Jodoform-Gaze.

Verlauf der Wundheilung: 4. Mai 82. Gutes Aussehen der jodoformirten Wunde. Entlassen.

Nr. 32. W. Johannes, aufgenommen am 28. Juni 82, (vide Nr. 11), 7 J. alt, Postsecretairs-Sohn.

Anamnese: Pat. wegen eines myelogenen Riesenzellensarcoms im Juli 79 operirt, hat jetzt seit einiger Zeit Schwellung des Unterkiefers.

Aetiologie: Recidiv.

Lokalbefund: Die frühere Operationsnarbe noch sichtbar. Deutliche unregelmässige Schwellung d. rechten Unterkieferhälfte. Die Zähne fehlen bis auf 2 rudimentäre Backzähne vollständig. Auf d. Schleimhaut keinerlei Geschwulstbildung bemerkbar. Der Unterkiefer ist der ganzen Länge nach blasig aufgetrieben und bis zum mittleren Incisivus von Geschwulstmasse durchsetzt. Periost gesund.

Diagnose: Riesenzellensarcom der rechten Unterkieferhälfte.

Operation: 29. Juni 82. Die alte Narbe am horizontalen Aste gespalten, d. Periost abgehebelt. Exarticulation der rechten Unterkieferhälfte.

Behandlung: Jodof., Listerverband. Naht.

Verlauf der Wundheilung: 21. Juli 82. Geheilt entlassen. Juni 83 kann er alles kauen bis auf harte Rinden; Sprache ziemlich deutlich; Allgemeinbefinden gut.

Ausgang: Im März 1890 noch ohne Recidiv; völlig gesund.

Nr. 33. W. Heinrich, aufgenommen am 28. Sept. 82, 11 J. alt.

Anamnese: Seit 2 Jahren langsam wachsende Geschwulst am Oberkiefer.

Lokalbefund: Am Alveolarfortsatz des rechten Oberkiefers vom Zahnrande ausgehend ein Tumor mit ulcerierter Oberfläche und erhabenem Rande, welcher die ganze rechte Hälfte des harten Gaumens einnimmt und über die Mittellinie hinausgreift. Rechte Wange geschwollen. Drüsenschwellung rechts und links vom Unterkiefer.

Diagnose: Riesenzellensarcom des Alveolarrandes vom rechten Oberkiefer.

Voroperation: Tracheotomie und Einlegung der Trendelenburg'schen Canüle.

Operation: 3. Oktober 82. Partialresection des rechten Oberkiefers; Exstirpation der Geschwulst. Mit Dieffenbach'schem Schnitt wird der Oberkiefer freigelegt. Zur Ermittelung der Geschwulstausdehnung wird ein Fenster in die vordere Wand des Antrum gemeisselt. Tumor erreicht d. Orbital-Platte nicht; diese wird deshalb erhalten. Mässige Blutung; Trendelenburg ausgezeichnet. Operationsdauer: $1^1/_2$ Stunden.

Behandlung: Naht der Hautwunde, Canüle nach der Operation entfernt. D. Tracheotomie-Wunde vernäht und drainiert. Jodoform, Lister.

Verlauf der Wundheilung: 4. Oktober 82. Befinden gut. Ernährung vermittelst Schlauchkanne. 9. Oktober. Mässig hohes Fieber, leichtes Erysipel der Wange, Wundverlauf gut, Entfernung der Nähte bis auf eine. 15. Oktober. Aeussere Wunde per primam verheilt. Entstellung unbedeutend. In Folge des Jodoforms kein Foetor ex ore. Pat. entlassen mit dem Rathe später Prothese zu tragen.

Nr. 34. S. Theresia, aufgenommen am 2. Oktb. 82. 52 J. alt, Bahnwärtersfrau.

Anamnese: Pat. hat seit 2 Jahren ein kl. Wärzchen, welches bisweilen ulceriert. Trotz d. Behandlung von Seiten eines Homöopathen hat d. Geschwulst sich bedeutend ausgedehnt.

Lokalbefund: Grosses, ulcerirendes Carcinom, die ganze Kinngegend, linke Hälfte d. Unterlippe und d. linken Mundwinkel einnehmend, ist fest mit dem Kiefer verwachsen. Die schlechten Schneidezähne vom Zahnstein gehalten. Zahnfleisch mit erkrankt, Mundboden gesund, keine Drüsen. Foetor ex ore. Sorgfältige Desinfection.

Diagnose: Carcinoma mentis übergreifend auf d. Unterkiefer.

Operation: 4. Oktober 82. Resection des Mittelstücks des Unterkiefers von einem kleinen Schnitte aus. Exstirpation der Geschwulst links breit im Gesunden. Schonung der Schleimhaut am Boden der Mundhöhle. Die nach Abschneidung der Zungenmuskeln zurückfallende Zunge muss durch einen durchgezogenen Faden gehalten werden. Trotz des grossen Defektes im Unterkiefer gelingt die Vereinigung der Wundränder. Naht durch d. Frenulum linguae soll die Zunge nach vorn fixieren. Mundöffnung verzogen, starke Entstellung.

Behandlung: Jodoform, Drainage, Lister.

Verlauf der Wundheilung: 5. Oktober 82. Pat. atmet gut, ohne dass die Zunge weiter vorgezogen wird. Ernährung mittelst eines durch die Nase eingeführten Katheters, was durch den Mund unmöglich war. 13. Oktbr. Mässig hohes Fieber, Dyspnoe, während die Wundheilung normal vor sich geht. Erbrechen, Durchfälle. 14. Oktober. Temp. 40,3; Bewusstlosigkeit, Puls filiform. Plötzliche Aenderung des Befindens; Campherinjection. Rasselgeräusche; Bronchialkatarrh.

Ausgang: † 15. Oktbr. 9 Uhr morgens. Sectionsbefund: Schluckpneumonie, carcinöse Drüsen hinten an der Wirbelsäule, braune Atrophie der Herzmuskulatur.

Nr. 35. T. (Frau), aufgenommen am 15. Novb. 82, 49 J. alt, Witwe.

Anamnese: Seit $^1/_2$ Jahre Geschwulst am Oberkieferrand. Pat. hat lange Zeit und viel an Blutungen aus der Vagina gelitten.

Lokalbefund: Rüssellförmig vorstehendes, den Raum der 4 Schneidezähne einnehmendes Sarcom des Alveolarrandes des Oberkiefers. Demselben gegenüber stehen 2 hauerartige Schneidezähne des Unterkiefers, als Rest aller Zähne. Foetor ex ore. Allgemeinbefinden schlecht.

Diagnose: Epulis. Rund- und Spindelzellensarcom des Alveolarrandes des Oberkiefers.

Operation: 17. Novbr. 82. Partial-Resection, Exstirpation des Sarcoms mit Abmeisselung eines Stückes vom Alveolarrande. Blutstillung mit dem Pacquelin. Vorher Extraction der Zähne.

Behandlung: Jodoform.

Verlauf der Wundheilung: Reactionsloser Verlauf.

Nr. 36. L. Heinrich, aufgenommen am 16. Novb. 82, 61 J. alt, Landmann.

Anamnese: Pat. früher stets gesund, will seit 4 Monaten eine allmählig stärker gewordene Geschwulst der rechten Oberkiefergegend haben; Wachsthum ohne Schmerz.

Lokalbefund: Rechte Oberkiefergegend geschwollen, die Haut darüber gerötet und gespannt Die rechte Gaumenpartie von einem ulcerier., stinkenden Tumor eingenommen, welches nach vorn bis zum proc. alveolar., nach oben fast bis zur Orbita reicht, nach hinten nicht abtastbar. Wangenschleimhaut mit ergriffen. Ausspülung des Mundes mit Kali chloricum.

Diagnose: Weiches Rundzellensarcom des rechten Oberkiefers.

Operation: 20. Novbr. 82. Total-Resection des r. Oberkiefers. Dieffenbach'scher Schnitt. Nach Ablösung der Weichtheile ergiebt sich, dass d. subcut. Gewebe mit erkrankt; deshalb Abtragung der verdächtigen Partien. Durchsägung d. Knochens, schwierig wegen der Härte. Central ist d. Knochen carcinomatös zerfressen und weich. Starke Blutung.

Behandlung: Auswaschung d. Höhle mit Salicyl und Carbol. Jodoformgaze-tamponade. Naht der äusseren Wunde.

Verlauf der Wundheilung: 24. November 82. Erysipel der rechten Gesichtshälfte, Fieber. Fütterung mit der Schlundsonde. Keine Zeichen v. Pneum.; Wunde gut. 27. XI. Besserung aller Symptome. 3. Decbr. Entwickelung eines Erysipels auf der linken Seite. 10. Decbr. Verschlimmerung des allgemeinen Befindens, Durchfall; obwohl Wunde gut verheilt und d. Erysipel abgeblasst, tritt Exitus letal. ein.

Ausgang: † 10. Decbr. 82. Sektionsbefund: Frische Hepa-

tisation des rechten Oberlappens; alte Verwachsungen beider Lungen.

Nr. 37. T. Carl, aufgenommen am 7. Jan. 83, 48 J. alt, Polizei-Sergeant.

Anamnese: Pat. wurde vor 8 Wochen operirt. Angeblich wurde die Nase umgeklappt; d. Verlauf soll gut gewesen sein. Seit der letzten Zeit soll sich an d. linken Nasenwand eine Schwellung gebildet, dabei heftige Kopfschmerzen sich entwickelt haben.

Aetiologie: Recidiv.

Lokalbefund: Neben d. Nase links eine tief eingezogene Narbe, deren Umgebung derb, infiltriert und gerötet ist. Von der Narbe aus gelangt eine Sonde in die Kieferhöhle. Vom Munde aus sieht man am harten Gaumen 2 wallnussgrosse Geschwulstknoten hervorragen.

Diagnose: Carcinoma maxillae sup. sin. mit ausgedehnter Hauterkrankung. Mikroskop: Cancroid mit herdweiser myxomatöser Entartung.

Voroperation: Tracheotomie und Einlegung d. Trendelenburg'schen Canüle.

Operation: 8. Jan. 83. Nach Freilegung der vorderen Kieferwand wird der Jochbogen, dann v. d. Nasenhöhle aus die mediale Wand der Oberkieferhöhle durchgesägt. Total-Resection des link. und eines Theils des rechten Oberkiefers; Nasenscheidewand, Muscheln, Boden der Orbita mit Meissel, Scheere und Pinzette entfernt. Nach Herausnahme des Erkrankten ist Toilette der Augenlid- und Nasengegend nöthig. Blutung mässig. Deckung des Hautdefektes durch Herbeiziehung des lateralen Wangenlappens an der Nase.

Behandlung: Ausspülung d. Wundhöhle mit Salicyl. Jodoform (4 gr). Naht.

Verlauf der Wundheilung: 8. Jan. 83 Abends. Collaps. Temp. unter 35,4°. Schwacher Puls. Besserung durch Campher-Injection. Schlundsonde. 11. Jan. 83. Trachealwunde vereitert. Wundränder gerötet. 15. Jan. 83. Temp. 38°. Allgemeinbefinden besser. Täglicher Verbandwechsel. Ausspülung mit Salicyllösg. Stinkende linksseitige Otorrhoe. 18. Jan. 83. Temp. 37°. Befinden gut. Pat. steht auf. Nähte bis auf einen enfernt. Haut defect, communicierend mit Mund- und Rachenhöhle. 1 Febr. Ernährung mittelst Schlauchkanne. Unteres Lid geschwollen. Verdacht auf Carc.-Knoten in d. Orbita. 14. Febr. vorläufig entlassen.

Ausgang: † Juni 1883 an Marasmus. Starke Lungenblutungen. (Metastasen?)

Nr. 38. E. Christian, aufgenommen am 24. Jan. 83, 50 J. alt, Schneider.

Anamnese: Seit 1 Jahr Gewächs am Zahnfleisch des r. Unterkiefers; es soll sich an einen schlechten Zahn, den sich Pat. selbst ausgezogen haben will, angeschlossen haben und langsam gewachsen sein.

Lokalbefund: An d. rechten Unterkieferseite in der Gegend des ersten und zweiten Backzahnes ein aus 2 pilzförm. Stücken bestehendes, mit breiter Basis dem Unterkiefer aufsitzendes Neoplasma, das makrosk. wie eine gewöhnl. Epulis aussieht. Ein excidiertes Stück erweist sich als aus zellenreichem Bindegewebe mit derber Epithelbedeckung bestehend, welch' letztere viele ins Gewebe reichende Zapfen bildet. Keine Riesenzellen.

Diagnose: Myxom des Unterkiefers.

Operation: 26. Jan. 83. Partial-Resection des Unterkiefers. D. rechte Mundwinkel wird nach unten und aussen gespalten, der Unterkiefer an d. Erkrankungsstelle freigelegt, nach Extraction 2 Zähne wird ein circa 3 cm. langes Stück des Alveolarfortsatzes mit der Hauptmasse des Tumors und eine medianwärts hiervon mit Geschwulst angefüllte Grube sammt gesundem Knochen entfernt. Die schmale Spange des unteren Kieferrandes bricht los, bleibt aber mit d. Periost noch in Verbindung. Der Knochen wird überdeckt von Schleimhaut, welche genäht worden ist.

Behandlung: Drainage nach aussen. Naht; Jodoform.

Verlauf der Wundheilung: 1. Febr. 83. Guter Verlauf ohne Fieber. Kein Sekret. Rohr und einige Nähte entfernt. Wunde im Munde hat gutes Aussehen. 3. Febr. Alle Nähte entfernt. Wunde fast geheilt. Mit Verband entlassen.

Ausgang: April 1890. Pat. vollkommen gesund und ohne Recidiv.

Nr. 39. E. Auguste, aufgenommen am 13. Febr. 83, 63 J. alt, Ackermanns Frau.

Anamnese: In der Zahnlücke des 2. l. Schneidezahnes d. Unterkiefers entwickelte sich in d. letzten 2 Jahren allmählich eine kl., langsam wachsende Geschwulst, ohne dass bis jetzt Ulceration eingetreten wäre.

Lokalbefund: Gestielte Geschwulst, füllt genau die Zahnlücke aus, sitzt vorn und hinten am Alveolarrande des Unterkiefers etwas breiter auf.

Diagnose: Sarcomatöse Epulis des Unterkiefers. Mikroskopischer Befund: Riesenzellensarcom mit Spindel- und Rundzellen. Viel Zellteilungen.

Operation: 15. Februar 83. Partielle Resection des Alveolarrandes des Unterkiefers vermittelst d. Meissels. Der dem Schneide- und dem Eckzahn entsprechende Teil desselben musste entfernt werden. Starke Blutg. Jodoform 3 gr. Vernähung der Schleimhaut des Mundhöhlenbodens mit d. Lippenschleimhaut über den Knochen hinweg.

Behandlung: Drain in d. r. Wundwinkel. Catgutnähte.

Verlauf der Wundheilung: 17. Febr. 83. Mässiges Fieber; Catgutnähte incl. Drain entfernt und dafür d. Wunde mit Jodoform ausgerieben. 21. Febr. Schleimhaut hat sich gut über die Knochenwunde gelegt. Pat. fieberfrei. Entlassen.

Ausgang: 19. Juli 83. Pat. bekommt Epulis sarcomatosa des Alveolarrandes des Oberkiefers. (v. No. 40.)

Nr. 40. Eadem. 19. Juli 83.

Aetiologie: Recidiv.

Lokalbefund: Pat. hat am 19. Juli einen kirschkerngrossen, bläulichen Tumor am Proc. alveol. des Oberkiefers der Lage nach d. 1. link. Schneidezahne entsprechd. Operationswunde am Unterkiefer fest und gut vernarbt.

Diagnose: Epulis sarcomatosa d. Alveolarrandes d. Oberkiefers. Mikroskopischer Befund: Riesenzellensarcom. In vielen Riesenzellen Vacuolen.

Operation: 19. Juli. Exstirpation des Tumors mit Hohlmeisselzange und Meissel im Gesunden.

Behandlung: Jodoform-tampon.

Verlauf der Wundheilung: 21. Juli 83. Guter Verlauf. Entlassen.

Ausgang: Pat. ist ohne Recidiv und vollkommen gesund geblieben bis zum Exitus im Sommer 1886 infolge Pneumonie.

Nr. 41. Sch. Catharine, aufgenommen am 5. Juni 83, 32 J. alt, Cigarrenarbeiters-Frau.

Anamnese: Seit 1 Jahre Geschwulst d. l. Oberkiefers, langsam gewachsen.

Aetiologie: Ausgegangen v. hinteren Teile des Alveolarfortsatzes.

Lokalbefund: Kleine verkrüppelte Person mit Kyphoscoliose, Mutter mehrerer Kinder. Unterer Teil d. l. Oberkiefers bis über die Mittellinie hinaus von Geschwulstmasse eingenommen.

Diagnose: Weiches Riesenzellensarcom d. l. Oberkiefers.

Voroperation: Tracheot. Trendel.-Can.

Operation: 6. Juni 83. Total-Resection d. l. Oberkiefers. Schnitt v. Jochbogen nach d. Nasenflügel. D. sehr weiche Tumor lässt sich bei reichlicher Blutung und sehr guter, gemischter Nar-

kose vollständig entfernen; Gaumenschleimhaut mit entfernt. Weicher Gaumen links bleibt stehen.

Behandlung: Auswaschung bei hängendem Kopfe. Jodoform 3—5 gr. Naht der Gesichtswunde. D. gleich nach der Operation herausgezogene Tamponcanüle musste wegen Blutung in d. Trachea — Wiederbelebungsversuche — bald wieder eingelegt werden; nach 24 Std. definitiv fortgelassen. Borlint, Gaze, Watte.

Verlauf d. Wundheilung: 7. Juni 83. Pat. hat sich gut erholt. Entfernung d. Tamponcanüle; d. Cordon war grösstenteils geschmolzen. 10. Juni. Pat. wird mit der Schlundsonde 3 mal tägl. gefüttert. Gesichtswunde per primam verheilt. Entfernung der Nähte. Pat. steht auf. 12. Juni. Entfernung der Jodoformgaze und der Tampons aus d. Mundwunde; gutes Aussehen derselben. 22. Juni. Befriedigender Verlauf. Kl. Abscess in d. Wange öffnet sich nach innen. Wenig Entstellung. Entlassen.

Ausgang: Pat. gesund und recidivfrei geblieben. † 22. November 86 an einem Vitium cordis (Hypertrophie und Dilatation).

Nr. 42. K. Johanna, aufgenommen am 1. Aug. 83, 57 J. alt, Wittwe.

Anamnese: Pat. will seit $^3/_4$ Jahren an Anschwellungen und Eiterungen an d. l. Unterkieferhälfte leiden; verschiedene Zähne wurden extrahirt; seit mehreren Wochen auf d. l. Wange ein Geschwür.

Lokalbefund: Geschwulst, sich erstreckend auf die l. Unterkieferhälfte und Wangenschleimhaut, von d. Oberkiefer und d. umgebenden Weichtheilen schlecht abgrenzbar. Allgemeinbefinden schlecht.

Diagnose: Carcinoma mandibulae sin. mit ausgedehnter Hauterkrankung.

Operation: 1. August 83. Nach Incision und Abhebelung des Periosts wird d. sehr harte Unterkiefer links v. d. Mittellinie vor d. Beginn d. Tumors durchgemeisselt. Nachdem d. Wangengeschwür umschnitten, wird d. Exstirpation d. Tumors und Exarticulation d. l Unterkieferhälfte vorgenommen. Backentasche, gland. submax. und sublingual, sowie ein Theil d. Parotis und d. ebenfalls afficiert. Musc. pteryg. wird mit entfernt.

Behandlung: Mit grosser Spannung wird d Wangenwunde bis auf den unteren Winkel vernäht. Jodoform 3—5 gr. In die Wundhöhle Gaze gepackt. Aussen Gaze und Watte.

Verlauf der Wundheilung: 9. August 83. Reactionsloser Verlauf; Schlucken gut möglich. Wangenwunde primär verheilt. D. letzten Nähte entfernt. 22. Aug. Entlassen.

Nr. 43. H. Heinrich, aufgenommen am 8. Aug. 83, 72 J. alt, Weber.

Anamnese: Seit $^1/_2$ Jahr Schwellung d. r. Wange, deren Schleimhaut sich langsam vorgewölbt habe.

Lokalbefund: Im Bereich d. r. Oberkiefers Schwellung. Haut verschieblich, aber gerötet. Unter d. Unterkiefer l. 2 gr., degen. Drüsen. D. Neoplasma erstreckt sich an der Mundseite des Oberkiefers auf den Alveolarfortsatz und ist ulceriert.

Diagnose: Carcinoma maxillae sup. dext. mit ausgedehnter Drüsenerkrankung.

Operation: 9. August 83. Resectio totalis maxillae sup. dext. Schnitt nach Langenbeck. Tumor nicht mit der Haut verwachsen. Nach Freilegung des aufgetriebenen Knochens, wobei nicht unbedeutende Blutung, wird zuerst d. Proc. nasalis, dann d. Jochbein, ferner nach Lösung d. Gaumenschleimhaut d. Mundhöhlendach durchgesägt. Einige Drüsen mit d. Iugularis int. verwachsen, deren Entfernung daher schwierig. Iugularis interna unterbunden.

Behandlung: Jodoform; Drainage, Naht, antisept. Verband. Wundhöhle mit Jodoformgaze tamponiert.

Verlauf der Wundheilung: 12. Aug. 83. Kein Fieber, gutes Allgemeinbefinden, keine Pulsfrequenz, Schlundsonde. 28. Aug. Wunde noch mit Jodoformgaze tamponiert; mit Verband entlassen.

Ausgang: Oktober 83. Recidiv in d. Narbe. Jan. 84 †.

Nr. 44. T. Heinrich, aufgenommen am 27. Septbr. 83, 42 J. alt, Lokomotivführer.

Anamnese: Pat. hatte im Decbr. 82 wegen eines suspecten Hydrops d. r. Kniegelenks im Hospital gelegen. Seit einigen Wochen hat sich eine Geschwulst auf d. r. Oberkieferhälfte entwickelt.

Lokalbefund: D. Alveolarrand d. Oberkiefers r. ist vom Eckzahn bis zu d. hinteren Backzähnen von d. oberflächlich exulcerierten Tumor eingenommen; ein etwa haselnussgrosser, harter Tumor ragt unter d. Alveolarrand nach d. Mundhöhle hin. Am Kniegelenk handelt es sich um Hydrops auf tuberculöser Basis.

Diagnose: Carcinoma maxillae sup. dext. vom Alveolarrande ausgehend.

Operation: 29. September 83. Partielle Resection des r. Oberkiefers mit Durchmeisselung weit im Gesunden. Beträchtliche Blutung.

Behandlung: Naht, Gaze an d. Resec.-Stelle. Borlint.

Verlauf der Wundheilung: 4. Oktober 83. Reactionsloser Verlauf. Schlauchkanne. 10. Oktober. Wunde im Gesicht geheilt. Die Gaumenhöhle mit Jodoformgaze-tampon ausgestopft. Pat. entlassen.

Ausgang: Kein Recidiv. † Novbr. 84 an Lungentuberculose, die er schon vor der Operation hatte.

Nr. 45. H. Auguste, aufgenommen am 15. Oktbr. 83, 12 J. alt, Holzhändlers Tochter.

Anamnese: Pat. ist wegen einer seit 9 Wochen bestehenden Geschwulst vor 6 Wochen partiell reseciert, vor 2 Wochen ausgekratzt worden; jetzt Recidiv.

Aetiologie: Recidiv.

Mokalbefund: Vom Alveolarrand ausgehender Tumor der l. Oberkieferhälfte; vom Alveolarrand ist das Stück zwischen Eck- und letztem Backzahn entfernt; hier hat sich ein stinkendes, jauchendes Geschwür entwickelt, dass sich teils auf die linke Wangenschleimhaut erstreckt. Alte Operationsnarbe neben der Nase.

Diagnose: Myxo-Sarcom des l. Oberkiefers.

Voroperation: Tracheot. Trendel. Canüle.

Operation: 19. Oktbr. 83. Total-Resection der linken Oberkieferhälfte mit Erhaltung des weichen Gaumens. Dieffenbach'scher Schnitt.

Behandlung: Naht, Jodoformgazebausch in der Wunde.

Verlauf der Wundheilung: 24. Oktbr. 83. Aseptisch. Verlauf. 3. Decbr. An der abgesägten medianen Oberkieferpartie seit 14 Tagen ein raschwachsendes Recidiv aufgetreten, wahrscheinlich von einer verdächtigen Hautpartie ausgehend. 10. Decbr. Geringe Nahteiterung; Teile des Lappens gangränös.

Nr. 46. Eadem Decbr.

Aetiologie: Recidiv.

Diagnose: Osteo-Sarcom des linken Oberkiefers.

Operation: 3. Decbr. Recidiv-Operation: Exstirpation des taubeneigrossen Tumors.

Behandlung: Wangenplastik, Naht. Sbstzverlust nicht ganz vereinigt; Jodoform, Borlint.

Verlauf der Wundheilung: 20. Decbr. Schnittwunde verheilt, Wangendefekt von kräftigen Granulationen bedeckt und verkleinert; Recidiv in d. Wunde nicht zu bemerken. Entlassen.

Ausgang: † 1884.

Nr. 47. F. Hedwig, aufgenommen am 10. März 84, 42 J. alt, Oberamtmannsfrau.

Anamnese: Pat. ist vor 2 Monaten der r. Oberkiefer wegen Carcinoms reseciert worden. Der Bulbus wurde zurückgelassen. Vor 14 Tagen wurde d. Kranke ausgelöffelt, allerdings ohne Erfolg.

Aetiologie: Recidiv.

Lokalbefund: Recidiv eines Carcinoms des Oberkiefers rechts mit Ergreifung d. Nachbartheile sowie des orbitalen Fettgewebes. Exophthalmus, starker Foetor ex ore.

Diagnose: Adeno-carcinom des Oberkiefers r.

Operation: 12. März 84. Enucleatio bulbi. Dieffenbach'scher Schnitt. Total-Exstirpation mit Entfernung der Orbitalwand, des Proc. pterygoid. und des Gaumenbeines. Anfrischung des oberen Lides, Entfernung d. unteren.

Behandlung: Vernähung der Wundflächen, nachdem ein Jodoformgaze-tampon in die Wundhöhle eingeführt worden ist.

Verlauf der Wundheilung: 30. März 84. Fast reactionsloser Verlauf. Oefter Anfälle von Uebelkeit mit Brechneigung als wahrscheinliche Wirkung d. Jodoformgazetampons. Darum Tamponade mit carbolisierter Gaze. 2. April. Entfernung der Tampons. Entlassen.

Ausgang: 8. Febr. 88, ganz gesund.

Nr. 48. M. Louise, aufgenommen im Mai 84, 32 J. alt, Bienen-Wärtersfrau.

Anamnese: Pat. hat seit fast einem Jahre Schwellung d. l. Oberkiefergegend bemerkt, wurde im Novbr. vorigen Jahres in Celle operiert, doch kam nach 2 Monaten ein Recidiv.

Aetiologie: Recidiv.

Lokalbefund: Kräftige Frau. Linke Oberkiefergegend stark geschwollen, bis zum Kiefergelenk sich erstreckend. Haut nicht verwachsen. Anstatt d. l. Gaumenhälfte sieht man einen grösseren Tumor in die Mundhöhle ragen. Mund nach der gesunden Seite verzogen. Früher anscheinend Partialresection ausgeführt.

Diagnose: Sarcoma maxillae sup. sin. Tumor im Innern verjaucht. Mikrosk. Befund: Mischgeschwulst, aus Spindelzellen, Fasergewebe, unfertigem Knochengewebe bestehend.

Voroperation: Tracheot. Trendel. Canüle.

Operation: 6. Mai 84. Tot. Resection des Oberkiefers bis über die Mittellinie hinaus. Schnitt vom Mundwinkel nach dem Jochbein. Appräparieren des Hautlappens, welcher gesund ist. Blutung nicht erheblich. Entfernung d. Erkrankten mit Schonung d. Bulbus. Der Tumor reicht bis in das Siebbein.

Behandlung: Auswaschung der Wundhöhle mit Salicyl; Jodoformtampon. Naht; Canüle entfernt; Naht der Trachealwunde.

Verlauf der Wundheilung: 10. Mai 84. Mässiges Fieber. Wunde gut; Ernährung mit der Schlauchkanne. Entfernung der Nähte. Chemosis am l. Auge. 21. Mai 84. Wunde geheilt. Allgemeinbefinden gut. Entlassen.

Ausgang: † 3. Novbr. 84 an Recidiv in d. Narbe.

Nr. 49. B. Heinrich, aufgenommen am 20. Mai 84, 50 J. alt, Ackersmann.

Anamnese: Vor 4 Wochen ist am Unterkiefer ein kl. Knoten bemerkt worden, welcher rasch gewachsen ist.

Lokalbefund: Links vom Unterkiefer ausgehend ein grosser, fester Tumor, der die ganze l. Submaxillargegend fast bis zur Mittellinie hin ausfüllt. In der Mitte ein Markstückgrosses, stark jauchendes Geschwür; dessen umgebende Hautpartien gespannt, ödematös, livid und über dem Tumor verschieblich. Geschwulst faustgross. Geschwulstcentrum jauchig zerfallen.

Diagnose: Carcinoma medullare des Unterkiefers.

Operation: 21. Mai 84. D. verwachsene und veränderte Haut wird spindelförmig umschnitten. Dann folgt die Resection der erkrankten Unterkieferhälfte, dadurch erschwert, dass der Knochen durch Geschwulstmassen fracturiert und deshalb kein guter Hebelarm vorhanden ist. Carcinöses in der Tiefe und in der Nähe der V. jugal. gelegenes Drüsenpacket wird excidiert, V. jugal. unterbunden.

Behandlung: Schleimhautnaht; Drainage, Jodoform, Hautnaht; Borlint, Gazeverband. Zunge angefädelt.

Verlauf der Wundheilung: 22. Mai 84. Fieberfrei; keine Reaction d. Wunde, Fütterung mit d. Schlundsonde. 23. Mai. Gesicht fahl. Schlechte Nacht; kein Fieber.

Ausgang: † 23. Mai Mittags 2 Uhr. Sektionsbefund: Fibrinöse Pneumonie l. unten, starkes Oedem beider Lungen. An der Wunde keinerlei Entzündungserscheinungen.

Nr. 50. R. Hermann, aufgenommen am 13. Juli 84, 47. J. alt, Schmied.

Anamnese: Seit $^1/_4$ Jahr an einer Oberkiefergeschwulst leidend, angeblich an d. Extraction d. beiden letzten Backzähne sich anschliessend.

Lokalbefund: D. Alveolarfortsatz des link. Oberkiefers, den 3 letzten Zähnen entsprechend, wulstig verdickt, oberflächlich ulceriert, d. Umgebung bis dicht an d. Mittellinie heran infiltriert und verhärtet. Lymph-Drüsen nicht zu fühlen.

Diagnose: Carcinoma maxillae sup. sin.

Voroperation: Tracheot. Trendel. Canüle.

Operation: 15. Juli 84. Totalresection des l. Oberkiefers mit Dieffenbach'schem Schnitt.

Behandlung: Lister.

Verlauf der Wundheilung: 16. Juli 84. Es wird viel Blut

ausgehustet, Schlucken gut möglich; Wunden asept. Gesichtswunde reactionslos geheilt; hat nachts öfter Nasenbluten. 25. Juli. Jodoformgazetamponade aus d. Mund- und Wundhöhle entfernt; gutes Aussehen d. Wunde, kein Recidiv bemerkbar. 27. Juli 84. 2 Profuse Blutungen werden mit Pengawar Djambi-Tamponade gestillt. 13. August. Keine Blutung wieder aufgetreten. Entlassen. Mitte Oktober 85 noch recidivfrei.

Ausgang: Febr. 88 gesund und in seiner Arbeit als Schmied in keiner Weise gehindert.

Nr. 51. R. Christine, aufgenommen am 13. August 84, 15 J. alt, Dienstmädchen.

Anamnese: Seit $^1/_4$ J. eine Geschwulst am Unterkiefer bemerkt.

Lokalbefund: Im Bereich der 3 hintersten l. unteren Backzähne eine vom Kieferfortsatz ausgehende, bis nicht ganz an d. Kiefer selbst reichende, wulstige Geschwulst, die zwischen und um die Zähne herum gewachsen ist.

Diagnose: Epulis; Myeloid-Sarcom d. Unterkiefers. Mikrosk. Befund: Viel Bindegewebe mit Rund- und spärlichen Riesenzellen durchsetzt.

Operation: 15. Aug. Partial-Resection. Abmeisselung der erkrankten Unterkieferpartie.

Behandlung: Tamponade mit Jodoformgaze.

Verlauf der Wundheilung: 28. August 84. Mit geheilter und bis auf eine kleine granulirende Stelle geschlossener Wunde entlassen.

Nr. 52. F. Alexander, aufgenommen am 24. Septbr. 84, 24 J. alt, Pfarrgehülfe.

Anamnese: Seit 8 Wochen Schwellung in d. l. Oberkiefergegend, wobei Abnahme d. Durchgängigkeit des linken Nasenlochs. Vor kurzem soll sich ein kleines Knochenstückchen aus einem offenen Zahnfach entleert haben.

Lokalbefund: Auffallende, nicht empfindliche Schwellung der l. Oberkiefergegend. Im l. Nasenloch ein grosser, anscheinend ganz mobiler Polyp von weicher Consistenz. Die Continuität der vorderen Oberkieferwand nicht unterbrochen. Vom Munde aus nichts vom Tumor zu sehen oder zu fühlen. Diagnostische Incision an der Umschlagsstelle von Lippen- und Alveolar-Schleimhaut. Man gelangt in die Kieferhöhle, die mit weichen Massen ausgefüllt ist; ein Stück mit dem scharfen Löffel entfernt ergiebt die Diagnose.

Diagnose: Rundzellensarcom mit osteoiden Inseln des linken Oberkiefers.

Voroperation: Ausfüllung d. Höhle mit Jodoformgaze. Tracheot. Trendel. Canüle.

Operation: 29. Sept. 84. Total-Resection d. l. Oberkiefers vermittelst Stichsäge. Hautschnitt nach Dieffenbach. Haut nicht mit dem Tumor verwachsen. Knochendurchsägung leicht. Gaumenschleimhaut mit dem Tumor verwachsen, kann daher nicht erhalten werden. Oberkiefer oben und unten durch d. Neoplasma rareficiert und vollständig von demselben durchwachsen. Tumor erstreckt sich bis in d. Siebbeinzellen, sowie überall in d. Nachbargewebe hinein; alle weichen Massen werden mit dem scharfen Löffel entfernt. Blutung mässig.

Behandlung: Jodoformtamponade. Naht d. Hautwunde; Naht und Drainage der Tracheotomie-Wunde.

Verlauf der Wundheilung: 3. Oktober 84. Guter, fieberloser Verlauf; Pat. schluckt flüssige Speisen ohne Zungenschlauch, wodurch d. Nachbehandlung sehr vereinfacht wird. 10 Oktober 84. Wunde geheilt. Tamponade entfernt und durch eine neue ersetzt. 17. Oktober. Geheilt entlassen.

Ausgang: † 1885 in der Irrenheilanstalt.

Nr. 53. K. Hieronymus, aufgenommen im Oktbr. 84, (vide Nr. 58), 44 J. alt, Bahnwärter.

Anamnese: Pat. bekam vor 1 Jahr in d. r. Unterkiefergegend Schmerzen, die auch nach Extraction eines locker gewordenen Backzahnes nicht geringer wurden. Allmählig gingen d. anderen Zähne d. recht. Mandibularpartie teils spontan infolge Lockerung, teils durch Extraction verloren; bald entwickelte sich bei weiter bestehenden Schmerzen eine Anschwellung am Unterkiefer aus, die sich in den letzten acht Wochen erheblich vergrösserte. Pat. ist seit Beginn des Leidens sehr herabgekommen.

Aetiologie: Tumor ausgehend vom Mundboden und den submaxillaren Lymphdrüsen.

Lokalbefund: Kräftiger Mann; innere Organe frei. Rechter Unterkiefer fast ganz von einem faustgrossen, harten Tumor eingenommen; die submaxillaren Drüsen vergrössert. Unterkiefer in der Gegend des 2. Backzahnes, der wie auch die anderen fehlt, fracturiert. Tumor geht vom Knochen auf den Mundboden über, hier fast bis an die Medianlinie heranreichend. Foetor ex ore wich Ausspülungen des Mundes mit Kalihypermanganicum.

Diagnose: Carcinoma maxillae inf. dext.

Operation: 21. Oktober 84. In Narkose: Partielle Resection des Unterkiefers. Trennung in der Mittellinie und seitlich 1 cm hinter dem Weisheitszahn am aufsteigenden Ast rechts. Exstir-

pation dieses Stückes mit dem ganzen Tumor und den submaxill. Drüsen von dem längs des unteren Mandibularrandes gemachten Schnitte aus.

Behandlung: Naht der Schleimhautwunde, an die die Zunge festgeheftet wird. Tamponade der ganzen Mundhöhle mit Jodoformgaze, mit Ausschluss einer 2 cm. gr. Oeffnung am hinteren Ende des Hautschnittes. Lister. Ernährung durch die Schlundsonde; zeitweise Gurgeln mit Kalihypermanganicum.

Verlauf der Wundheilung: 25. Oktbr. 84. In den ersten Tagen leichte Temperatur-Erhöhung bis 38° bei sonst relativ gutem subj. Befinden. Atmung ungestört; Wunde verklebt; kein Foetor ex ore. Seit 24. Oktb. nicht mehr durch d. Schlundrohr ernährt; flüssige Kost durch die Schnabeltasse eingeführt. 1. Novbr. fortgesetzt guter Verlauf ohne Fieber. Wunde bis auf die seitlich gelassene Oeffnung reactionslos verheilt. Jodoformtampon geruchlos, durch neuen ersetzt. Drain im Wundwinkel. Zunge durch lineare Narbe fest angeheilt an die Schleimhaut. Antisept. Verband. Auf eigenen Wunsch entlassen. Weitere Behandlung ambulatorisch.

Ausgang: April 85. Recidiv operiert. s. Nr. 58.

Nr. 54. H. Bertha, aufgenommen am 10. Novbr. 84, 52 J. alt, Kaufmanns-Frau.

Anamnese: Bekam vor einigen Wochen am Unterkiefer kl. Knöpfe, die allmählig wuchsen. Mehrere Zähne wurden schon extrahirt.

Lokalbefund: In der Alveolargegend des Unterkiefers, links von der Mitte ein hahnenkammähnliches Neoplasma, bestehend aus mehreren rundlichen, nicht ulcerierten Wucherungen.

Diagnose: Epulis. Riesenzellensarcom des Unterkiefer-Alveolarrandes.

Operation: 11. Novbr. 84. Partial-Resection. Excision der Geschwulst im Gesunden, nach einfachem Längsschnitt in der Uebergangsfalte zwischen Zahnfleisch- und Mundbodenschleimhaut.

Behandlung: Vereinigung der Schleimhaut der Lippe und des Mundbodens durch die Naht. Jodoform.

Verlauf der Wundheilung: 18. Novbr. 84. Reactionsloser Verlauf. Entlassen.

Ausgang: † 27. März 85 an einem apoplectischen Anfall. Recidiv ist nicht aufgetreten.

Nr. 55. S. Dorette, aufgenommen am 13. Decbr. 84, 35 J. alt, Steinhauers-Frau.

Anamnese: Seit $^1/_2$ J. ein kleiner langsam wachsender Knoten

am Zahnfleisch der linken Unterkiefergegend. Pat. hat vor 10 Wochen geboren. Kind noch an der Brust; will das Kind abgewöhnen.

Lokalbefund: In der Gegend d. linken unteren ersten bis zum 3. Molaris eine höckerige, dem Zahnfleisch aufsitzende Neubildung, die auf den Unterkiefer selbst übergegriffen hat. Keine Drüsen.

Diagnose: Epulis. Myeloidsarcom des Unterkiefers links.

Operation: 15. Decbr. 84. Partialresection am linken Unterkieferast weit im Gesunden. Schnitt durch Haut- und Wangenschleimhaut nach unten hinten in Verlängerung des Mundwinkels.

Behandlung: Jodoform. Catgutnaht des Mundboden- mit der Lippenschleimhaut, wodurch die Knochenwunde bedeckt wird. Naht des Weichtheilschnittes und der Backenschleimhaut. Jodoform; Borsalben-Verband.

Verlauf der Wundheilung: 22. Decbr. 84. Reactionsloser Verlauf. Entlassen.

Ausgang: Juli 1890. Es ist kein Recidiv aufgetreten, nur klagt Pat. bei Witterungswechsel über ziehende Schmerzen in der Narbe; Pat. ist vollkommen gesund; hat allerdings im Jan. 1890 abortiert.

Nr. 56. R. Marie, aufgenommen am 5. Jan. 85, 43 J. alt, Böttchers-Frau.

Anamnese: Seit 4 Jahren Geschwulst auf der linken Gesichtshälfte, d. allmählich stärker wurde, aber keine Beschwerden verursachte. Gleichzeitig trat im Munde, am Gaumen eine langsam wachsende Geschwulst auf. Pat. sonst gesund.

Lokalbefund: Schwellung der linken Oberkiefergegend; in d. äusseren oberen Partie verdächtige Haut. Unteres Lid oedematös, geringe Prominenz des linken Bulbus. Linke Gaumenhälfte von einem Neoplasma eingenommen, das oberflächlich ulceriert ist. Foetor ex ore. In der Nase nur die Schleimhaut geschwollen.

Diagnose: Oberkiefer-Sarcom. Fibröses und zelliges Gewebe mit Kalkeinlagerungen.

Operation: 9. Jan. 85. Totalresection des linken Oberkiefers mit Dieffenbach'schem Schnitt. Geringe Blutung. Tumor vom harten Gaumen ausgegangen. Hintere Wand des Antr. Highm. kann stehen bleiben. Alles Kranke entfernt.

Behandlung: Tamponade der Wundhöhle mit Jodoformgaze. Naht der Gesichtswunde. Borlint.

Verlauf der Wundheilung: 1. Febr. 85. Reactionsloser Verlauf. Gute Wundheilung. Sprache stark alteriert. Entlassen.

Ausgang: Febr. 88. Vollkommen gesund.

Nr. 57. B. Caroline, aufgenommen am 17. März 85, 33 J. alt, Dienstmädchen.

Anamnese: Seit 1 Jahr ein Gewächs links oben vorn am Zahnfleisch bemerkt.

Lokalbefund: Im Bereiche d. oberen lat. Incisivus und Caninus links eine kirschgrosse Geschwulst, die sich circa 1 cm an dem Alveolarfortsatz hinauf erstreckt.

Diagnose: Epulis sarcomatosa des Oberkiefers.

Operation: 19. März 85. Partial-Resection des Alveolarfortsatzes durch Ausmeisseluug, nach Umschneidung im Gesunden. Im Tumor befindet sich eine Zahnwurzel, deren Pulpa aus gleicher Geschwulstmasse besteht wie der Tumor.

Behandlung: Schleimhaut zum grössten Theil über die Knochenwunde vernäht. Jodoform.

Verlauf der Wundheilung: 23. März 85. Entlassen nach gutem Verlauf.

Nr. 58. K. Hieronymus, aufgenommen am 27. April 85, (vide Nr. 53), 45 J. alt, Bahnwärter.

Anamnese: Pat. wurde im Oktbr. 84 wegen Unterkiefer-Carcinom operiert. Seit 6 Wochen Recidiv.

Aetiologie: Recidiv.

Lokalbefund: In der Umgebung der stark eingezogenen Operationsnarbe, besonders im mentalen Teile des Unterkiefers, bedeutende Verdickung, fluctuirende Schwellung der linksseitigen submaxillaren Lympfdrüsen.

Diagnose: Recidiv eines Carcinoma mandibulae.

Operation: 29. April 85. Exstirpation des recidivierten Carcinoms, Entfernung des mentalen, carcinös erkrankten Stückes der Mandibula sowie der afficierten Drüsen.

Behandlung: Annähen der Zunge mit Catgutnaht an die Wunde. Jodoformgazetamponade der Wundhöhle. Naht der äusseren Wunde, Drains, antiseptischer Verband.

Verlauf der Wundheilung: Verlauf im ganzen gut, 2 Fisteln werden durch Anfrischen zur Heilung gebracht. Entlassen.

Ausgang: 28. October 85 Ränder des Defectes an der Zunge hart infiltriert (Recidiv). Grosser Tumor am Halse. Entlassen. † 18. Decbr. 1885 an Recidiv der Umgebung des Operationsgebietes und der Halsdrüsen.

Nr. 59. Sch. Minna, aufgenommen am 4. Mai 85, 44 J. alt, Dachdeckers-Frau.

Anamnese: Seit 6 Wochen bemerkte Pat. eine allmählig wachsende Geschwulst am rechten Oberkiefer; Zahnschmerzen haben nicht vorher bestanden.

Lokalbefund: Kirschgrosse, röthliche, kleinhöckerige, weiche

Geschwulst am Alveolarrand des rechten Oberkiefers, einem Wurzelrest des hinteren oberen rechten Weisheitszahnes anwachsend. Keine Drüsenschwellung.

Diagnose: Epulis sarcomatosa des rechten Oberkiefer-Alveolarfortsatzes.

Operation: 5. Mai 85. Exstirpation des Tumors in Narkose mit Scheere und Löffel, Extraction der Wurzel sowie der nahestehenden Backzähne; erstere reicht in das Antrum Highmori hinein, sodasss bei ihrer Extraction dieses eröffnet wird.

Behandlung: Jodoformgazetamponade.

Verlauf der Wundheilung: Ungestörter Verlauf. 10. Mai geheilt entlassen.

Nr. 60. H. Louise, aufgenommen am 27. Juli 85, 42 J. alt, Webersfrau.

Anamnese: Pat. hat vor 4 Monaten eine kleine Geschwulst rechts unten im Munde bemerkt. Dieselbe wuchs allmählig ohne nennenswerthe Beschwerden zu verursachen. Erst in letzter Zeit blutete die Geschwulst öfters; sie bekam Schmerzen in den Zähnen. Auch sollen der Entwickelung des Tumors Zahnschmerzen vorangegangen sein.

Lokalbefund: Im Bereich der hinteren Backzähne des Unterkiefers rechts eine wallnussgrosse Geschwulst, breit d. Unterkiefer aufsitzend, weich, an der Oberfläche ulceriert. In der Submaxillargegend mehrere kleinere Drüsen.

Diagnose: Epulis. Rund- und Spindelzellen-Sarcom des Unterkiefers.

Operation: 29. Juli 85. Partielle Resection des Unterkiefers und Exstirpation der verdächtigen Drüsen. Hautschnitt quer durch die Backentasche.

Behandlung: Naht der Hautwunde, Knochenwundhöhle mit Jodoformgaze austamponirt.

Verlauf der Wundheilung: Fieberloser Verlauf. 9. Septbr. entlassen.

Nr. 61. M. Minna, aufgenommen am 7. Aug. 85, (vgl. 13. Jan. 87, vgl. Nr. 83), 34 J. alt, Ackermanns-Frau.

Anamnese: Aus der Höhle eines cariösen linken Eckzahnes ist seit $^1/_2$ Jahre eine Geschwulst herausgewachsen, die allmählig grösser wurde.

Lokalbefund: Auf der Oberfläche ulcerierter Tumor am Alveolarrande des l. Oberkiefers in der Gegend d. l. median. Schneide- und linken l. Backzahnes. Der Tumor umgiebt eine Zahnwurzel und geht vom Knochen aus, ist kirschgross und ziemlich hart.

Diagnose: Epulis; Riesenzellen-Sarcom des Alveolarrandes vom linken Oberkiefer.

Voroperation: Narcose.

Operation: 7. August 85. Partielle Resection. Exstirpation im Gesunden mittelst Stichsäge nach Extraction der angrenzenden Zähne; ziemlich starke Blutung.

Behandlung: Jodoformgazetampon.

Verlauf der Wundheilung: 10. Aug. 85. Reactionsloser Verlauf; Wunde gut aussehend. Entlassen.

Ausgang: 13. Jan. 87. Recidiv. Myeloid-Sarcom am Unterkiefer in der Gegend des vorderen Eckzahns; mit partieller Resection operiert.

Nr. 62. R. Dorette, aufgenommen am 10. Septbr. 85, 51 J. alt, Sägemüllers Frau.

Anamnese: Pat. hat vor 16 Jahren ein kl. Gewächs zwischen linkem unteren Eckzahn und 3. Backzahn bemerkt. Dasselbe soll sich um eine Zahnwurzel gebildet und in letzter Zeit zu wachsen begonnen haben.

Lokalbefund: Am linken Unterkiefer in bezeichneter Gegend eine circa wallnussgrosse, nur oberflächlich aufsitzende Epulis mit etwas ulcerierter Oberfläche. Keine Drüsen zu fühlen; sehr schlechte Zähne.

Diagnose: Epulis sarcomatosa des Unterkieferalveolarfortsatzes.

Operation: 11. September 85. Partielle Resection. Umschneidung der Insertionsstelle; quere Durchsägung zu beiden Seiten; Abmeisselung etwa an der Grenze der Proc. alveolaris. Blutung mit Pacquelin gestillt.

Behandlung: Jodoformgazetamponade.

Verlauf der Wundheilung: 13. Septbr. 85. Nach gutem Verlauf entlassen.

Ausgang: 14. April 1888 vollkommen gesund u. ohne Recidiv

Nr. 63. H. Gertrud, aufgenommen am 5. Jan. 86, 47 J. alt, Gastwirthsfrau.

Anamnese: Pat. will vor 12 Jahren in hiesiger Klinik wegen eines Gewächses am Zahnfleisch operirt worden sein. Dasselbe hatte sich an einer schlechten Wurzel entwickelt. Es wurde ein Stück Knochen mit fortgenommen; danach blieb Pat. gesund. Seit $1^1/_4$ Jahr hat sich an der früheren Stelle wieder eine Geschwulst gebildet, die in langsamem Wachsthum begriffen ist, in letzter Zeit aber erheblich zunahm und durch starke Blutungen störte.

Lokalbefund: In der Gegend d. r. Alveolarfortsatzes d. Oberkiefers eine ziemlich ausgedehnte Epulis von Pflaumengrösse, die

auf d. Oberkiefer übergegriffen hat. Medianwärts von ihr mehrere Zahnwurzeln, deren Umgebung verdächtig. Das Zahnfleisch geschwellt, von flachgeschwulstartigem Aussehen.

Diagnose: Rundzellen-Sarcom (Epulis) des Oberkiefer-Alveolarrandes.

Operation: 7. Jan. 86. Partielle Resection mit Entfernung d. 4 Wurzeln. Umschneidung des Tumors und Abmeisselung. Dabei wird d. Antrum eröffnet.

Behandlung: Jodoformgaze-tamponade.

Verlauf der Wundheilung: Aseptischer, reactionsloser Verlauf. Nach Einführung eines neuen Jodoformgazetampons am 18. Jan. entlassen.

Nr. 64. E. Rudolf, aufgenommen am 15. Jan. 86, 65 J. alt, Tagelöhner.

Anamnese: Im August vor. J. klein. Geschwür am Alveolarrand d. rechten Oberkiefers bemerkt; es wuchs langsam, schneller in der letzten Zeit.

Lokalbefund: Schwacher, magerer Mann, ohne Organ-Veränderungen. Am ganzen Alveolarrand des r. Oberkiefers ein mit Neubildung einhergehender ulceröser Process, hinten bis an die Backentasche reichend, an die Mittellinie nicht grenzend, nach der Highmorshöhle durchgebrochen, sodass die rechte Oberkiefergegend etwas prominent erscheint. Nase, Bulbus und Haut frei.

Diagnose: Carcinoma alveolare des rechten Oberkiefers.

Operation: 16. Jan. 86. Resectio totalis maxill. sup. sin. nach Dieffenbach. Morph.-Chloroformnarkose in halbsitzender Stellung. Siebbeinzellen, Orbita und Schädelbasis mit erkrankt. Entfernung der Tumormassen mit Stichsäge, Scheere, Messer u. Löffel. Mässige Blutung aus der Art. max. int., durch Tampons gestillt.

Behandlung: Jodoform. Lister.

Verlauf der Wundheilung: 18. Jan. 86. Reactionsloser Wundverlauf. Pat. trotzdem apathisch; kl. Puls. Temp. normal.

Ausgang: 21. Jan. 86 plötzl. Steigerung der Temp. auf 39,2. Erbrechen, Bronchitis mit zunehmender Schwäche. † 21. Jan. 86 Nachmittags $3^1/_2$ Uhr. Sectionsergebniss: Nichts von Carcinom in der Wunde zurückgeblieben; Bronchitis capillaris purulenta et Tracheitis. Fibromyom des Magens, 2 kl. Fibrome der Nieren.

Nr. 65. G. Dorette, aufgenommen am 9. März 86, 68 J. alt, Fuhrherr's Wwe.

Anamnese: Vor $1^1/_2$ J. wurde der Pat. ein Wangencarcinom weggeschnitten, dabei wurde die Kieferhöhle eröffnet, die vollständige Wundheilung aber nicht abgewartet.

Aetiologie: Recidiv.

Lokalbefund: Recidiv in der Infraorbitalgegend: flacher, 50 Pfennigstück grosser, oberfl. trocken verschorfter, tiefer, innen ulcerierter Knoten, der die Kieferhöhle anfüllt.

Diagnose: Carcinom-Recidiv an Oberkiefer und Wange.

Operation: 10. März 86. Total-Resection des Oberkiefers mit Dieffenbach'schem Schnitt, nachdem Excision des Knotens im Gesunden nicht gelungen. Oberkieferwand bricht dabei ein, deshalb typische Resection. Der Gaumenüberzug wird geschont; lebhafte Blutung.

Behandlung: Gaumen- mit der Wangenschleimhaut durch Catgutnäthe verbunden. Jodoformgazetamponade. Lister.

Verlauf der Wundheilung: Guter Verlauf; der mucösperiostale Gaumenlappen angeheilt ohne Nekrose. Wegen Jodoform-Symptome werden Sublimatgazetampons eingelegt. Aeusserer Defect durch Stirnlappen-Plastik gedeckt. 15. Mai entlassen.

Ausgang: † einige Monate nach der Operation an Krebsmarasmus. Recidiv in der Orbita.

Nr. 66. K. Henriette, aufgenommen am 22. März 86, 34 J. alt, Ackermanns Frau.

Anamnese: Seit $^1/_4$ J. hat Pat. eine Geschwulst am Unterkiefer links bemerkt, die allmählich immer grösser wurde, in letzter Zeit zuweilen blutete und Pat. beim Kauen genierte.

Lokalbefund: Im Gebiete des linken unteren Eckzahns bis z. Molaris befindet sich ein Tumor. Keine Drüsen.

Diagnose: Riesenzellensarcom des Unterkiefers. Epulis.

Operation: 23. März 86. Partielle Resection. Nach Extraction des 2. Schneidezahnes wird der Tumor mit d. Meissel abgetragen mitsammt der Unterlage in Gestalt einer Knochenspange. Blutstillung mit dem Thermocauter. Der Tumorrest wird mit dem scharfen Löffel entfernt.

Behandlung: Jodoformgazetamponade.

Verlauf der Wundheilung: 3. April 86. Einmaliger Wechsel des Tampons. Verlauf ohne Störung. Entlassen.

Nr. 67: Sch. Eduard, aufgenommen am 28. März 86, 54 J. alt, Stellmacher.

Anamnese: Seit 10 Wochen hat sich eine Anschwellung der rechten Oberkieferhälfte entwickelt, an der vom Arzte mehrmals geschnitten wurde.

Lokalbefund: Faustgrosser mit der Haut verwachsener Tumor des rechten Oberkiefers; Haut gerötet, phlegmonös. Nasen- und

Kieferhöhle von Tumormassen erfüllt; vordere Wand des Oberkiefers vollständig zerstört.

Diagnose: Carcinoma maxill. sup. Plattenepithelkrebs.

Voroperation: Tracheot. Trendel. Canüle.

Operation: 29. März 86. Total-Resection des Oberkiefers mit Enucleatio bulbi, Excision der miterkrankten Haut und Entfernung der Nasenscheidewand. Blutung mässig.

Behandlung: Jodoformgazetamponade. Plastische Deckung des Defektes mit einem Stirnlappen. Jodof. Borlint.

Verlauf der Wundheilung: 1. April 86. Guter Verlauf, Ernährung mit der Schlundsonde. Canüle fort. 3. April 86. Erscheinungen von Pneumonie und Lungenödem.

Ausgang: † 3. April 86 an Pneumonie.

Nr. 68. W. Ludwig, aufgenommen am 19. Mai 86, 31 J. alt, Ackerknecht.

Anamnese: Vor 5 Jahren wurde dem Pat. ein kleiner Tumor in der Mitte des Alveolarrandes des Oberkiefers entfernt; seit 3 Jahren hat sich wieder eine kleine, flache und harte Geschwulst an derselben Stelle zwischen mittlerem und lateralem Schneidezahn linkerseits entwickelt.

Aetiologie: Recidiv.

Diagnose: Epulis des Oberkiefer-Alveolarfortsatzes, nur aus Granulationsgewebe bestehend, keine Riesenzellen.

Operation: 20. Mai 86. Partielle Resection des Oberkiefers. Extraction zweier in dem Tumor steckender Schneidezähne, Umschneidung desselben und Aussägung mit der Stichsäge. Blutung mit dem Pacquelin gestillt.

Behandlung: Jodoformgazetamponade.

Verlauf der Wundheilung: 22. Mai 86. Geheilt entlassen.

Ausgang: Juni 1890 vollkommen gesund und recidivfrei geblieben.

Nr. 69. W. Abel, aufgenommen am 25. April 86, 68 J. alt, Colonist.

Anamnese: Seit Jahresfrist gewachsenes Unterlippencarcinom.

Lokalbefund: Ulcerierter Tumor von über Handtellergrösse, der in der Mitte die ganze Lippe weggefressen hat, sodass hier der Alveolarrand des Kiefers sichtbar ist; penetr. Foetor. Zahlreiche Drüsenschwellungen am Unterkieferwinkel bis zum Proc. mast., unter dem Kinn und in der Submaxillargegend. Tumor mit dem Unterkiefer fest verwachsen.

Diagnose: Carcinom des Unterkiefers, der Unterlippe und der Lymphdrüsen.

Operation: 26. Juni 86. Partielle Unterkieferresection. Beiderseits Schnitt auf den Unterkiefer und Ablösung des Periostes, dann Durchsägung circa 3 cm. vom Kieferwinkel entfernt. Umschneidung des Tumors mit Schonung der Schleimhaut und Exstirpation des Unterkiefermittelstückes sowie der erkrankten Drüsen. Blutung gering.

Behandlung: Naht der Haut und Schleimhaut. Jodof.

Ausgang: † 26. Juni 86 3 Uhr Nachmittags. Exitus ganz plötzlich. Section ergiebt wenig Blut in den Bronchien der emphysematösen Lunge und carcinöse Lymphdrüsen.

Nr. 70. Sch. Johanna, aufgenommen am 21. Mai 86, 37 J. alt, Zimmermannsfrau.

Anamnese: Seit 8 Wochen hat Pat. eine kleine Geschwulst am Zahnfleisch rechts unten bemerkt. Die Geschwulst wuchs ohne Beschwerden immer mehr. Pat. hat früher viel an schlechten Zähnen gelitten.

Lokalbefund: In der Gegend des rechten Eck- und 1. Backzahnes des Unterkiefers eine haselnussgrosse Epulis, nur oberfl. dem Alveolarrand aufsitzend, von 2 schlechten Wurzeln ausgehend.

Diagnose: Epulis fibrosarcomatosa des Unterkiefers.

Operation: Partielle Resection. Exstirpation mit dem entsprechenden Abschnitt des Alveolarrandes.

Behandlung: Jodoformgazetamponade.

Verlauf der Wundheilung: 24. Juni 86. Nach gutem Wundverlauf mit bleibendem Jodoformgazetampon entlassen.

Nr. 71. W. Ernst, aufgenommen am 7. Juli 86, 54 J. alt, Arbeiter.

Anamnese: Seit 10 Jahren an einem kleinen, langsam wachsenden Geschwür am äusseren Augenwinkel leidend.

Lokalbefund: Geschwür am äusseren Augenwinkel bis auf den Knochen reichend hat den Bulbus unterminirt. Haut d. vorderen Wangengegend und rechten Nasenhälfte gerötet und hart infiltriert; Oberkieferknochen verdickt, Alveolarteil frei; Drüsen nur am linken Unterkieferwinkel zu fühlen.

Diagnose: Plattenepithelcarcinom des Oberkiefers und der Orbita.

Voroperation: Tracheot. Trendel. Canüle.

Operation: 8. Juli 86. Total-Resection des rechten Oberkiefers sammt Jochbogen und rechten Nasenhälfte. Alveolarteil u. harter Gaumen geschont; Enucleatio bulbi, Entfernung der kranken Haut. Das Antrum voll von weicher Geschwulstmasse. Blutung mässig.

Behandlung: Naht des Gaumens mit der äusseren Haut, Jo-

doformgazetamponade. Canüle, 2 Stunden entfernt, muss wieder eingesetzt werden. Jodof. Borlint.

Verlauf der Wundheilung: 17. Juli 86. Guter Verlauf.

Ausgang: † 13. August 86 an hypostat. Pneumonie.

Nr. 72. G. Elise, aufgenommen am 20. Juli 86, 17 J. alt, Bürgermeisters Tochter.

Anamnese: Seit $^3/_4$ J. hat Pat., die schon lange an schlechten Zähnen laboriert, eine kleine, immer mehr gewachsene Geschwulst am Unterkiefer bemerkt, die im Anschluss an eine schlechte Wurzel entstanden sein soll.

Lokalbefund: Kirschgrosse Epulis in der Gegend des III. Backzahnes rechts, nur dem Alveolarteil angehörend.

Diagnose: Epulis des Unterkiefers. Mikroskop. Befund: Bindegewebigzelliger Tumor mit Nestern von Riesen- und Rundzellen.

Operation: 21. Juli 86. Partielle Resection. Nach Extraction der beiden cariösen Grenzzähne wird der Tumor mit dem entsprechenden Alveolarteil vermittelst Stichsäge und Meissel entfernt.

Behandlung: Tamponade mit Jodoformgaze.

Verlauf der Wundheilung: 28. Juli 86. Verlauf gut, ohne Eiterung; Tampon einmal gewechselt. Mit Tampon entlassen.

Ausgang: Juli 1890 Pat. ohne Recidiv geblieben, ist mit Scrophulose behaftet.

Nr. 73. Sch. Marie, aufgenommen am 20. Juni 86, 12 J. alt, Postschaffners Tochter.

Anamnese: Seit 3 Jahren Geschwulst am linken Unterkiefer, deren Wachsthum im letzten Jahre stärker gewesen sein soll. Selten Zahnschmerz oder ähnliche Beschwerden.

Lokalbefund: Eiförmige Auftreibung des rechten Unterkiefers; Geschwulst von Hühnereigrösse, erstreckt sich von der Mittellinie bis zum 2. Backenzahne rechts, besonders dem vorderen Teile ansitzend, während die Hinterfläche und der Alveolartheil frei ist. Wand der Geschwulst hart, vorn dünn. Pat. kann den Mund in normaler Weise öffnen.

Diagnose: Epulis. Myeloid-Sarcom des Unterkiefers. Mikroskopische Untersuchung: Die Hauptmasse des Tumors bestehend aus fibrös-spindelförmigem Gewebe mit eingelagertem osteoiden Gewebe und einigen Riesenzellen.

Operation: 21. Juli 86. Excision der Geschwulst. Nach einem Querschnitt auf die Geschwulst wird ein Stück der vorderen Wand entfernt. Die sofort sichtbaren Tumormassen werden mit dem scharfen Löffel excidiert. Die knöcherne Wandung bleibt stehen.

Behandlung: Jodoformgazetamponade in die Höhle, die zum Teil offen bleibt.

Verlauf der Wundheilung: 6. August 86. Tampon lag 12 Tage. Guter Verlauf. Pat. mit der Weisung entlassen, sich in 4 Wochen wieder vorzustellen.

Ausgang: April 1890 Pat. gesund und ohne Recidiv.

Nr. 74. K. Justus, aufgenommen am 28. Juli 86, 67 J. alt, Schäfer.

Anamnese: Pat., aus gesunder Familie und bisher gesund gewesen, bemerkte vor 2 Monaten auf der r. Hälfte seines Unterkiefers eine rasch zunehmende Geschwulst, die das Oeffnen des Mundes sehr erschwerte.

Lokalbefund: Mässig kräftiger Mann; innere Organe gesund. Rechte Unterkieferhälfte bedeutend verdickt. Auf dem horizontalen Theil des Knochens eine derbe, feste Geschwulst von Kinderfaustgrösse zu sehen; sie ist auf dem Knochen nicht verschieblich, reicht nach oben bis 2 Querfinger vom Jochbogen entfernt, nach unten füllt sie die Submaxillargegend aus. Wangenschleimhaut und Zahnfleisch von ulcerierten Geschwulstmassen eingenommen. Mund kaum zu öffnen möglich.

Diagnose: Carcinom d. Unterkiefers und d. Wangenschleimhaut.

Operation: 30. Juli 86. Exarticulation des r. Unterkiefers. In Narkose Schnitt auf d. Unterkieferrand, dazu ein senkrechter durch die Lippe in der Gegend des lat. Schneidezahnes. Durchsägung des Unterk. in d. Gegend des Eckzahns. Die Haut wird von der Geschwulst abpräpariert, die Muskeln vom Kiefer. Blutung mässig. Umstechung der Maxillaris int. und Jodoform-tampon zur Blutstillung.

Behandlung: Genaue Desinfection. Schleimhaut in ganzer Ausdehnung wieder vereinigt und so von der Mundhöhle abgeschlossen: Jodoformirung und Naht der Wunde. 2 Drainagen; Carbolverband; zur künstl. Ernährung wird durch die Nase ein Nelaton'scher Catheter in d. Oesophag. eingeführt, bleibt liegen.

Verlauf der Wundheilung: Guter Wundverlauf. 18. Aug. 86. Pat. verlässt die Klinik.

Ausgang: † 4 Wochen später an metastatischer Pneumonie.

Nr. 75. K. Sophie, aufgenommen am 9. Aug. 86, 46 J. alt, Maurersfrau.

Anamnese: Linke Wange wurde vor $^1/_4$ J. dicker. Seit 2 Mon. auch Schmerzen. Das Leiden soll spontan entstanden sein. Pat. war früher stets gesund.

Lokalbefund: Schwellung der linken Wange und Oberkiefergegend, Haut gespannt, Geschwulst hart. Linkes Nasenloch ver-

stopft. Jochbein und Schläfengrube vorgewölbt. Schleimhaut der linken Gaumenhälfte vorgetrieben; Foetor ex ore. Keine Drüsen zu fühlen.

Diagnose: Carcinom des Oberkiefers links.

Voroperation: Tracheot. Trendel. Canüle, nach der Operation entfernt.

Operation: 11. Aug. 86. Total-Resection des linken Oberkiefers und Jochbeins. Dieffenbach'scher Schnitt. Entfernung auch der Siebbeinzellen. Blutung mässig. Weicher Gaumen zum Teil erhalten.

Behandlung: Jodoformgazetamponade der Wundhöhle. Nur wenige Schleimhautnähte möglich. Naht der äusseren Wunde. Wegen Erschwerung der Atmung wird nach einigen Stunden eine gewöhnl. Canüle in die Trachealwunde gelegt.

Verlauf der Wundheilung: Wundheilung gut. Canüle fort. Fütterung mit der Schlundsonde. 13. Aug. Frequente Respiration.

Ausgang: † 13. August an hypostat. Pneumonie des rechten Unterlappens, Tracheo-Bronchitis.

Nr. 76. F. Jacob, aufgenommen am 9. Aug. 86, 65 J. alt, Kaufmann.

Anamnese: Pat. will seit wenigen Wochen schnell sich vergrössernde Schwellungen am inneren Augenwinkel und am Gaumen der rechten Seite bemerkt haben.

Lokalbefund: Am inneren Augenwinkel des rechten Auges vom Thränensack bis zur Mitte des Infraorbitalrandes ein bohnengrosser Tumor von elastischer Consistenz; Bulbus verdrängt; r. Nasenhälfte vorgetrieben; am Alveolarrand des Oberkiefers eine flache, weiche Schwellung.

Diagnose: Sarcom des Oberkiefer-Antrum und seiner Nachbargebilde: Nasenhöhle und Thränensack. Rundzellensarcom.

Operation: 12. Aug. 86. Total-Resection des rechten Oberkiefers und Enucleatio bulbi. Dieffenbach'scher Schnitt. Entfernung alles Erkrankten. Nur ein kleines Stück des weichen Gaumens bleibt stehen. Mässige Blutung.

Behandlung: Jodoformgazetamponade. Naht. Deckung des Augenhöhlendefects mit einem Stirnlappen. Jodof. Borlint.

Verlauf der Wundheilung: Guter Wundverlauf. Ernährung mit der Schlundsonde. Gutes Allgemeinbefinden. 3. November. Geheilt entlassen.

Ausgang: Febr. 88. Vollkommen gesund.

Nr. 77. E. Wilhelmine, aufgenommen am 21. Septb. 86, 37 J. alt, Ackermanns Tochter.

Anamnese: Seit 4 Wochen bemerkte Pat. an der rechten Seite des Unterkiefers eine allmählich wachsende Geschwulst. Trotz Extraction eines an dieser Stelle sich befindlichen Zahnes entwickelte sich die Geschwulst bis zu ihrer jetzigen Grösse.

Lokalbefund: Kräftiges Mädchen. Etwa kirschgrosser Tumor zwischen Prämolaris I und Molaris II gelegen, vom Knochen ausgehend.

Diagnose: Epulis. Riesenzellen-Sarcom am r. Unterkiefer.

Operation: 22. Septbr. 86. Partial-Resection des Unterkiefers. Nach Extraction des Dens Molaris II (Mol. I und beide Praemol. fehlen) Entfernung der Geschwulst mittelst Meissel und Stichsäge; eine Knochenspange zur Erhaltung der Continuität bleibt stehen. Blutung ziemlich heftig.

Behandlung: Jodoformtampon. Knochendefect mit Schleimhaut bedeckt.

Verlauf der Wundheilung: 8. Oktober 86. Guter Verlauf. Nochmals Jodoformtampon. 16. Oktober 86. Geheilt entlassen.

Nr. 78. M. Helene, aufgenommen am 24. Novbr. 86, 53 J. alt, Kaufmanns Frau.

Anamnese: Pat. will seit $^1/_4$ J. eine Geschwulst am Gaumen bemerkt haben, die langsam grösser wurde. Seit 4 Wochen ist die vordere Gesichtshälfte geschwollen und unter dem Auge ein Geschwür entstanden. Dabei oft heftige Gesichtsschmerzen.

Lokalbefund: Oberkiefercarcinom rechts, am harten Gaumen ulceriert und verjaucht. Starke Schwellung der rechten Oberkiefer- und Jochbeingegend; Haut verdächtig.

Diagnose: Carcinom (Caucroid) des Oberkiefers rechts.

Voroperation: Tracheot. Trendel. Canüle.

Operation: Total-Resection des rechten Oberkiefers mit Dieffenbach'schem Schnitt. Jochbein und verdächtige Haut mit entfernt. Weicher Gaumen erhalten. Blutung mässig.

Behandlung: Reinigung der Mundhöhle mit Sublimat. Jodoformgazetamponade. Naht der Haut.

Verlauf der Wundheilung: Aseptischer Verlauf. 22. December entlassen.

Ausgang: Febr. 88 vollkommen gesund; Pat. trägt eine Gaumen-Prothese, spricht vorzüglich.

Nr. 79. T. Wilhelmine, aufgenommen am 26. Novbr. 86, 48 J. alt, Bahnwärtersfrau.

Anamnese: Pat. will vor 9 Wochen plötzlich mit heftigen Kopfschmerzen und allgemeinem Unbehagen erkrankt sein. In wenigen Tagen soll die linke Gesichtshälfte angeschwollen sein;

dazu gesellten sich heftige Gesichtsschmerzen. Mehrere Wochen vorher habe Gefühllosigkeit der linken Gesichtshälfte bestanden.

Lokalbefund: Schwellung der linken Oberkiefer- und Jochbeingegend mit Hautröthung. Resistenz hartelastisch. Am linken alveolaren Rand des Gaumens ein eigenthümlicher Wall. Im linken oberen Nasengang mehrere polypöse Wucherungen. Oedem beider linken Augenlider.

Diagnose: Adeno-carcinom des linken Oberkiefers.

Operation: Total-Resection des linken Oberkiefers mit Dieffenbach'schem Schnitt. Entfernung des Jochbeines. Erhaltung d. mucös-periostalen Gaumenüberzuges, d. sich ziemlich leicht ablösen lässt. Resection mit der Stichsäge. Entfernung des verdächtigen Musc. pterygoid.

Behandlung: Catgutnaht des Gaumenüberzuges. Jodoformgazetamponade der Wundhöhle, deren Ende aus dem äusseren Teil der Hautwunde in der Jochbeingegend herausgeleitet wird. Wunde vernäht. Borlint-Verband.

Verlauf der Wundheilung: Wundheilung per primam; asept. Verlauf. 19. Decbr. 86. Geheilt entlassen. Sprache gut.

Ausgang: Febr. 88 gesund.

Nr. 80. B. Margarethe, aufgenommen am 3. Decb. 86, 50 J. alt, Maurers-Frau.

Anamnese: Pat. will seit 3 Wochen nach Verlust ihrer lose gewordenen mittl. Schneidezähne eine Geschwulst vorn oben am Zahnfleisch bemerkt haben; dieselbe wuchs langsam ohne Schmerzen. Pat. will stets gesund gewesen sein.

Lokalbefund: Die mediale Partie des oberen Alveolarrandes in der Ausdehnung der 4 Schneidezähne neoplastisch entartet. Tumor, nicht ulceriert, setzt sich ein Stück weit nach hinten auf den harten Gaumen fort und ist in Form eines kirschkerngrossen ulcerierten Knotens ins linke Cavum nasale durchgebrochen.

Diagnose: Kleinzelliges Rundzellen-Sarcom des Oberkiefers.

Voroperation: Tracheot. Trendel. Canüle.

Operation: Partielle Resection. Resection des Oberkiefer-Mittelstückes. Quere Ablösung der Oberlippe in der Schleimhaut-Zahnfleischspalte und der Nase. Entfernung alles Erkrankten.

Behandlung: Naht der äusseren Wunde und Trachealwunde sowie Drainage der letzteren. Jodoformgazetamponade.

Verlauf der Wundheilung: Asept. Verlauf. 24. Decbr. entlassen.

Ausgang: Febr. 88 gesund; trägt künstl. Gaumenersatz, spricht vorzüglich.

Nr. 81. G. Rieke, aufgenommen am 11. Decb. 86, 10 J. alt, Kaufmanns-Tochter.

Anamnese: Pat. hat seit 10 Wochen am Zahnfleisch einen kleinen Knoten bemerkt, der langsam gewachsen ist. Geschwulst soll sich nach einer Zahnextraction entwickelt haben (Zahn ohne Wurzel entfernt); Kind bis auf ein kl. Ulcus Corneae gesund.

Lokalbefund: Etwa haselnussgrosse Epulis von bräunlich-rother Farbe in der Gegend des rechten 1. Backzahns oben.

Diagnose: Epulis sarcomatosa des Oberkiefers.

Operation: 14. Decbr. 86. Partielle Resection. Tumor wird hart an der Grenze mit dem Messer umschnitten und mit einem kleinen Stück Alveolarrand entfernt.

Behandlung: Jodoformgazetamponade.

Verlauf der Wundheilung: Guter Verlauf. 17. Decbr. entlassen.

Nr. 82. J. Lina, aufgenommen am 4. Jan. 87, 35 J. alt, Schlachterstochter.

Anamnese: Seit 1 J. hat Pat. einen Knoten am Zahnfleisch bemerkt, nachdem sie mehrere Jahre an schlechten Zähnen und Schmerzen in denselben gelitten hatte. Der Knoten sei langsam gewachsen.

Lokalbefund: Kirschgrosse, pilzförmig dem Alveolarrande aufsitzende Epulis in der Gegend des linken unteren Eckzahnes. Gewöhnliche Form.

Diagnose: Epulis. Rundzellensarcom des Unterkiefers. Mikrosk. Befund: Entz. Tumor bestehend aus Rundzellen, spärlichem Bindegewebe und neugebildeten Gefässen; keine Riesenzellen.

Operation: 5. Jan. 87. Partielle Resection. Nach Extraction der nebenstehenden Zähne wird die Geschwulst mit dem Alveolarrand mittelst Stichsäge und Meissel abgetragen.

Behandlung: Jodoformgazetampon.

Verlauf der Wundheilung: Guter Verlauf. 12. Jan. entlassen.

Ausgang: 14. April 1888 vollkommen gesund und ohne Recidiv.

Nr. 83. M. Wilhelmine, aufgenommen am 13. Jan. 87, (vgl. 7. Aug. 85), 36 J. alt, Ackermanns-Frau.

Anamnese: Pat. hatte vor 2 Jahren ein Epulis-Riesenzellen-Sarcom des Alveolarrandes vom linken Oberkiefer. Es wurde die partielle Resection gemacht. Nun hat Pat. vor circa 14 Tagen eine Geschwulst am Unterkiefer bemerkt.

Aetiologie: Recidiv (?).

Lokalbefund: Geschwulst des Unterkiefer-Aveolarfortsatzes in der Gegend des rechten Eckzahnes, von fast Haselnussgrösse und blauröthlicher Färbung.

Diagnose: Epulis, Myeloid-Sarcom des Unterkiefers.

Operation: 15. Jan. 87. Partielle Resection des afficierten Alveolarfortsatzes nach vorheriger Extraction dreier Zähne.

Behandlung: Jodoformgaze.

Verlauf der Wundheilung: Guter Verlauf. 17. Jan. Entlassen.

Nr. 84. M. Minna, aufgenommen am 8. März 87, 49 J. alt, Restaurateurs-Frau.

Anamnese: Pat. hat sich vor 2 Jahren eine Zahnwurzel extrahieren lassen. Bald nachher entwickelte sich an der Stelle eine Geschwulst, die zu ihrer jetzigen Grösse einer Wallnuss heranwuchs.

Lokalbefund. Am Oberkiefer-Alveolarfortsatz in der Gegend des 2. Backzahns rechts ein gestielter, dem Zahnfleisch aufsitzender rundlicher Tumor vom Aussehen einer gewöhnlichen Epulis, dagegen von ausserordentlicher Grösse gleich einer Wallnuss.

Diagnose: Epulis sarcomatosa des Oberkiefer-Alveolarfortsatzes. Mikrosk. Befund: Zellenreiches, fibromatöses Gewebe ohne Riesenzellen mit Inseln von Knochen.

Operation: 8. März 87. Abtragung der Geschwulst mit der Scheere, um die mikrosk. Diagnose zu stellen. Operation soll am folgenden Tage vorgenommen werden; Pat. hat aber vorgezogen die Klinik vorher zu verlassen.

Ausgang: April 1890 noch kein Recidiv; vollkommenes Wohlbefinden.

Nr. 85. B. Auguste, aufgenommen am 3. Mai 87, 9 J. alt, Schuhmachers-Tochter.

Anamnese: Langsam gewachsene, seit 1 Jahre bemerkte Geschwulst am Oberkiefer-Zahnfleisch. Extraction soll nicht stattgefunden haben.

Lokalbefund: Epulis, dem vorderen Alveolarteil aufsitzend zwischen Eckzahn und II. Backzahn oben links gelegen, von Kirschgrösse und gewöhnlichem Aussehen. Der Eckzahn ist mangelhaft gebildet.

Diagnose: Riesenzellen-Sarcom, Epulis des Oberkiefer-Alveolarfortsatzes.

Operation: 5. Mai. Partielle Resection. Nach Extraction des Eckzahnes wird die Geschwulst umschnitten und abgemeisselt.

Behandlung: Jodoformgazetamponade.

Verlauf der Wundheilung: 6. Mai 87. Nach gutem Verlauf entlassen.

Ausgang: April 1890 vollkommen gesund, Operationsstelle gut und glatt vernarbt, nirgends Drüsen und Verhärtungen zu fühlen.

Nr. 86. P. Wilhelmine, aufgenommen am 20. Mai 87, 66 J. alt, Schneiderin.

Anamnese: Pat., welche etwas stupid aussieht, will seit 6 Wochen auf Veränderung der Weichteile des Mundbodens aufmerksam geworden sein. Vor 3 Wochen liess sie sich einen Zahn ziehen, seitdem soll die Geschwulst erheblich gewachsen sein.

Lokalbefund: Kleine schwächlich gebaute Person; in der Mitte des Unterkiefers eine verdickte, etwa Markstückgrosse, harte Stelle, über der die Haut nicht verschieblich ist. Die unteren Schneidezähne fehlen, an dieser Stelle das Zahnfleisch verdickt und rechterseits ulceriert. Von hier setzt sich die Geschwulst bis zum Zungengrunde fort. Drüsenschwellungen nicht zu bemerken.

Diagnose: Carcinoma des Unterkiefers. Zahlreiche Epithelzapfen.

Operation: 23. Mai 87. Resection des Unterkiefer-Mittelstückes, nachdem auf den Kiefer von aussen zwei Incisionen von ca. 2 cm. gemacht worden. Entfernung der hindernden Zähne, des mit dem Tumor verwachsenen Musc.-mylohyoid. und hypogloss. sowie der beiden Submax.-Drüsen. Blutung mässig.

Behandlung: Desinfection. Jodoformirung. Vernähung der Wangen- und Lippenschleimhaut mit der Zunge. Die beiden Hautlöcher zu Drains benutzt. Gazevbd.

Verlauf der Wundheilung: Bis auf geringe Nekrosen gut. Temp. wechselnd. Pat. maniakalisch.

Ausgang: † 3. Juni. Sectionsbefund: Bronchopneumonie, Oedem der Pia, Atrophie der Windungen.

Nr. 87. Sch. Christian, aufgenommen am 17. Juni 87, 8 J. alt, Oekonomensohn.

Anamnese: Vor $^3/_4$ J. bemerkten die Eltern des Kindes am rechten Unterkiefer in der Gegend des 1. Backzahnes eine Anschwellung; diese wurde operiert, aber ohne Erfolg.

Lokalbefund: Kräftiger Junge, hat am rechten Unterkiefer eine Geschwulst, die sich etwa von der Mittellinie bis zum 1. Backzahn erstreckt. Geschwulst besteht aus mehreren Abtheilungen und nimmt den Körper des Unterkiefers ein, ist fest und hart, hat eine unebene Oberfläche. Druck auf dieselbe nicht schmerzhaft.

Diagnose: Myxo-chondro-Sarcom des Unterkiefers.

Operation: 22. Juni 87. Exstirpation der Geschwulst. Hautschnitt vom Mundwinkel schräg nach unten. Abpräparation der Weichteile. Der Tumor sieht weiss aus, ist hart; seine Hauptmasse mitten im Kiefer; dessen Wandungen sehr verdünnt; an einer Stelle ragt ein Zahn in die Knochenhöhle hinein.

Behandlung: Ausstopfung der Knochenhöhle mit Jodoformgaze, Naht der äusseren Wunde. Sublimatvbd.

Verlauf der Wundheilung: Guter aseptischer Verlauf. 29. Juni entlassen.

Nr. 88. R. Johann, aufgenommen am 22. Juni 87, 63 J. alt, Steueraufseher a. D.

Anamnese: Dem Kranken wurde vor 2 Jahren ein Lippenkrebs operiert. Allmählich hat sich eine Geschwulst in der Kinn-Unterkiefergegend etwas rechts von der Mitte gebildet. Pat. hat oft über Schmerzen zu klagen.

Aetiologie: Recidiv.

Lokalbefund: Die rechte Submaxillar- und Kinngegend ist in einen oedematösen, phlegmonösen Tumor verwandelt, der mit Haut und Knochen innig zusammenhängt. Auch unter der vorderen Schleimhautfalte im Munde fühlt man vorn und rechts vom Kiefer feste Tumormassen. Längsnarbe in der Mitte der Lippe deutet auf Operation des primären Carcinom hin. Drüsen nicht zu fühlen.

Diagnose: Carcinom des Unterkiefers. (Caucroid.).

Operation: 23. Juni 87. Exarticulation des Unterkiefers rechts. Entfernung alles Erkrankten, auch des entarteten N. hypoglossus und der afficierten Drüsen soweit irgend möglich; ziemlich starke Blutung aus der Carotis intern. und Vena jugal; beide Gefässe werden unterbunden. Von Schleimhaut wird soviel geschont, dass ein Abschluss der Mundhöhle durch Catgutnähte möglich ist.

Behandlung: Jodoform; Naht und Drainage d. äusseren Wunde.

Verlauf der Wundheilung: Wunde asept. Ernährung mit der Schlauchkanne. Allgemeinbefinden günstig. 4. Juli geheilt entlassen.

Ausgang: † 1888 an Recidiv.

Nr. 89. S. Christian, aufgenommen am 22. Juni 87, 49 J. alt, Drainir-Arbeiter.

Anamnese: Pat. will früher immer gesund gewesen sein. Vor $2^1/_2$ J. bekam er eine Warze an der linken Unterlippe, sie wurde operirt, recidivierte aber trotzdem.

Aetiologie: Recidiv.

Lokalbefund: Gesund aussehender Mann; die linke Wange zeigt eine etwa 5 Markstückgrosse, am linken Mundwinkel beginnende Infiltration, welche dort nach unten durchgebrochen ist. Die Regio inframaxillaris von einem hühnereigrossen Tumor von weicher Consistenz ausgefüllt. Unterlippe gespannt und kürzer als die Oberlippe. Untere linke Kinngegend verdickt.

Diagnose: Carcinom (Concroid) des Unterkiefers u. d. Wange.

Operation: 24. Juni 87. Partielle Resection des Unterkiefers rechts vom Eckzahn bis $1^1/_2$ cm. unterhalb des Foram maxill. intern. vermittelst Stichsäge. Entfernung der störenden Zähne. Hautschnitt parallel dem Kieferrande. Exstirpation alles Erkrankten.

Behandlung: Desinfection. Naht der Schleimhaut; Verbindung des Mundbodens mit der Unterlippe. Drainage. Borlint. Zunge mit Schnur versehen.

Verlauf der Wundheilung: 9. Juli. Nach asept. Verlauf entlassen.

Nr. 90. A. Heinrich, aufgenommen am 23. Juni 87, 59 J. alt Gastwirth.

Anamnese: Pat., früher stets gesund gewesen, hat seit 4 Monaten eine Geschwulst im Bereiche des Alveolarfortsatzes des rechten Oberkiefers.

Lokalbefund: Pat. von gesundem Aussehen; die Zähne des rechten Oberkiefers fehlen sämmtlich; an Stelle des Zahnfleisches findet sich längs des ganzen Alveolarrandes eine Geschwulst von granulierter Oberfläche, die in der Gegend des hintersten Mahlzahnes eine fünfpfennigstückgrosse Vertiefung zeigt, deren Grund mit grünlichen Massen bedeckt ist. In der Gegend des rechten Unterkieferwinkels eine kirschgrosse Drüse in der Tiefe zu fühlen.

Diagnose: Carcinom des Unterkiefers. Cancroid mit viel Epithelperlen.

Operation: 25. Juni 1887. Totale Resection mit Dieffenbach'schem Schnitt. Von der Schleimhaut des harten Gaumens nichts zu erhalten möglich, während diejenige des weichen als Brücke bleiben kann. Alles Periost des Kiefers musste mit entfernt werden.

Behandlung: Desinfection und Jodoformirung der Wundhöhle, Ausfüllung derselben mit Jodoformstreifen. Naht der Hautwunde. Flüss. Diät.

Verlauf der Wundheilung: Asept. Verlauf. Am 12. Tage kleiner Puls, Pat. apatisch.

Ausgang: † 11. Juli. Section: Tracheo-bronchitis.

Nr. 91. K. Friedrich, aufgenommen am 27. Juni 87, 49 J. alt, Arbeiter.

Anamnese: Pat. giebt an, dass er vor 2 J. an einer Geschwulst im Bereiche der linken Wange geschnitten worden, die gegenwärtige bestehe seit einigen Monaten.

Lokalbefund: Kleiner blasser Mann; auf der linken Gesichtshälfte gänseeigrosser Tumor, der fast die ganze Wange einnimmt. Geschwulst ist an ihren oberen Partien am steilsten und überragt die untere Hälfte des linken Auges. Die Haut über d. Geschwulst

verdünnt, geröthet, mit der letzteren verwachsen. Tumor von weicher Consistenz, sitzt dem Oberkiefer fest auf. In der unteren Hälfte befinden sich 2 Fisteln mit geschwulstartig-granulierten Rändern. An dem linken Oberkiefer fehlen sämmtliche Zähne.

Diagnose: Oberkiefer-Sarcom. Mikrosk. Befund: Sarcom mit Rund- Spindel- und Riesenzellen; an einigen Stellen myxomatöses Gewebe.

Operation: 28. Juni 87. Totale Resection des Oberkiefers und Enucleatio bulbi. Beginn der Operation mit Trennung der Gaumenschleimhaut vermittelst Elevatorium vom Kiefer. Dann Dieffenbach'scher Schnitt und Entfernung alles Erkrankten mit Stichsäge, Messer und scharfem Löffel. Operation in halber Seitenlage. Blutung bedeutend.

Behandlung: Desinfection und Jodoformirung der Wundhöhle. Verbindung der Gaumenschleimhaut mit derjenigen der Wange. Deckung der Orbitalhöhle mit Schläfen- und Stirnlappen. Borlint- und Sublimat-Verband.

Ausgang: † eine Stunde nach der Operation an allgemeiner Anaemie.

Nr. 92. P. Anna, aufgenommen am 6. Juli 87, 46 J. alt, Lokomotivführers Frau.

Anamnese: Pat. trägt seit mehreren Jahren ein künstliches Gebiss, da sie im Oberkiefer gar keine Zähne mehr hat. Vor 12 Wochen bemerkte sie auf der linken Seite an ihrem Oberkieferalveolarfortsatz eine kleine Geschwulst, die allmählich grösser wurde, sich in die Mundhöhle verwölbte und schliesslich das Anlegen der Prothese unmöglich machte. Ein von einem Arzte in die Geschwulst gemachter Schnitt liess nur wenig Blut sich entleeren.

Lokalbefund: Das Gesicht der Pat. durch den Tumor nur wenig entstellt. Linker Alveolarfortsatz und harter Gaumen bis zur Mittellinie von einem weichen, halbhühnereigrossen Tumor eingenommen, der sich in die Mundhöhle verwölbt. Zähne im Oberkiefer nicht mehr vorhanden. Vorn reicht die Geschwulst bis zur Zahnfleisch-Wangenschleimhautfalte. Linkes Nasenloch verengt.

Diagnose: Oberkiefer-Carcinom. Cancroid von der Schleimhaut ausgehend, viele Epithelperlen, sehr grosse Zellen.

Operation: 8. Juli 87. Totale Resection des linken Oberkiefers mit Dieffenbach'schem Schnitt. Durchsägung an den typischen Stellen mit Entfernung des weichen Gaumens. Oberkiefer sammt Geschwulst leicht zu entfernen. Blutung durch Unterbindung und Pacquelin gestillt. Einige Schleimpolypen der

Nase mit fortgenommen. Der ganze Oberkiefer ist in der Geschwulst aufgegangen; von Knochen ist nur die Orbitalplatte übrig geblieben.

Behandlung: Jodoformgaze-Verband. Naht der Wunde.

Verlauf der Wundheilung: Asept. Verlauf. 21. Juli geheilt entlassen.

Ausgang: Februar 1888 gesund.

Nr. 93. M. Wilhelmine, aufgenommen am 25. Juli 87, 43 J. alt, Schmiedefrau.

Anamnese: Vor $^3/_4$ Jahren bemerkte Pat. an ihrem Oberkiefer in der Gegend der letzten Backzähne eine rundliche Geschwulst. Der Arzt extrahirte ihr zunächst eine in d. Gegend d. Geschwulst sitzende Zahnwurzel, band den Tumor mit einem Seidenfaden ab und ätzte mehrmals den Boden derselben. Schon 3 Wochen nach dieser Operation bemerkte Pat. ein Wiederwachsen der Geschwulst, jedoch weiter nach vorn. Während des Wachsthums der Geschwulst bestand Lactation.

Lokalbefund: An dem Alveolarfortsatz des linken Oberkiefers in der Gegend der beiden Praemolares sitzt eine rundliche, gestielte, jedoch breitbasige Geschwulst von ziemlich fester Consistenz, welche an der Oberfläche zum Teil ulcerirt ist. Der Oberkiefer sonst unversehrt, Zahnwurzeln nicht mehr vorhanden.

Diagnose: Epulis, Riesenzellensarcom des Oberkiefers.

Operation: 26. Juli 87. Partielle Resection des Oberkiefers. Spaltung des Mundwinkels links bis zum Masseter. Umschneidung der Geschwulst und Durchsägung des Alveolarfortsatzes von vorn nach hinten. Der Knochen an der Stelle der Abtrennung des Tumors gesund. Der Knochen geht weit in die Geschwulst hinein. Geschwulst auf dem Durchschnitt bräunlich-roth.

Behandlung: Jodoformgaze in die Kieferwunde. Naht der Backenwunde. Borlint.

Verlauf der Wundheilung: Asept. Verlauf. 21. Juli entlassen.

Ausgang: Mai 1890 Pat. vollkommen gesund und ohne Recidiv.

Nr. 94. J. Heinrich, aufgenommen am 2. August 87, 55 J. alt, Arbeiter.

Anamnese: Pat. niemals krank gewesen; hat nur hin und wieder an ulceriertem Zahnfleisch gelitten, welches er erst seit 9 Wochen bemerkt haben will. Vorher wurden ihm 2 Backzähne extrahiert, später soll die Geschwulst geätzt worden sein.

Lokalbefund: Mittelmässig genährter Mann; am rechten Oberkiefer fehlen vom Eckzahn an sämmtliche Zähne mit Ausnahme des Weisheitszahnes. In dieser Partie ist die Höhe des Alveolar-

fortsatzes von Zahnfleisch entblösst, wie auch die angrenzenden Abschnitte des harten Gaumens. Der Geschwürsgrund granuliert die Ränder desselben erhaben und infiltriert. Die Mittellinie wird von der Affection nicht erreicht.

Diagnose: Carcinom des Oberkiefers. Cancroid. Viel Epithelperlen. Kieferhöhle wenig erfüllt von Tumor-Massen.

Operation: 2. Aug. 87. Totale Resection des Oberkiefers mit Dieffenbach'schem Schnitt. Extraction des 2. Schneidezahnes. Schonung des weichen Gaumens sowie des Gaumenüberzuges. Unterbindung der blutenden Arterien mit Catgut.

Behandlung: Desinfection mit Sublimat; Jodoformirung der Wundhöhle; Jodoformgazetamponade. Naht des weichen Gaumens mit der Wangenschleimhaut, Vereinigung der Hautlappen.

Verlauf der Wundheilung: Hohe Temperaturen; Eiterung; trockene Zunge.

Ausgang: † 10. Aug 87. Section ergiebt Eiterung hinter den Jodoformgazepfropfen; Bronchopneumonie beiderseits.

Nr. 95. B. Martin, aufgenommen am 23. Aug. 87, 71 J. alt, Zimmermann.

Anamnese: Seit $^1/_2$ Jahr hat Pat. ein Geschwür links hinten innen an der Backenseite bemerkt, welches zunehmende Unbequemlichkeiten und erschwertes Kauen verursachte. Starke Schmerzen und Unmöglichkeit, den Mund mehr als halb zu öffnen.

Lokalbefund: Markstückgrosses, carcinomatöses Geschwür des Unterkiefers links nahe dem Gelenk, des Zahnfleisches vom Oberkiefer, der Wange und des weichen Gaumens. Drüsen nicht zu fühlen. Pat. für sein Alter kräftig.

Diagnose: Carcinom des Unterkiefers.

Operation: 23. Aug. 87. Resection mit Exarticulation des linken Unterkiefers nach Wangenspaltung bis in die Parotisgegend. Umschneidung des Wangentumors. Mit einer derben Scheere wird die Neubildung successive entfernt. Die auch inficierte linke Tonsille wird mit extirpirt. Mundsackbildung nur zum Teil möglich. Incision in die Submaxillargegend behufs Aufsuchen carcinomatöser Drüsen ergiebt negativen Befund. Kein erheblicher Blutverlust.

Behandlung: Tamponade der Wundhöhle mit Jodoformgaze. Naht. Drainage der Wunde. Verband.

Verlauf der Wundheilung: Pat. erwacht relativ früh aus der Narkose. Nach 4 Stunden tritt ohne asphyctische Erscheinungen in aller Ruhe der Exitus ein.

Ausgang: † 4 Stunden nach der Operation. Section: Lungen

hyperämisch. Oedem und Bronchitis. Nur eine erkrankte Drüse neben dem Larynx.

Nr. 96. B. Gustav, aufgenommen am 10. Septbr. 87, 57 J. alt, Fuhrmann.

Anamnese: Pat. will in seiner Jugend an Geschwüren der Nase gelitten haben, vor $^1/_2$ J. vom Pferde in die linke Wange gebissen sein. 3 Wochen später soll die Wunde exstirpirt und der Defect mit einem Hautlappen gedeckt worden sein. Ob vor der Zeit des erfolgten Bisses schon eine »kranke« Stelle in der Wange vorhanden gewesen oder ob die Erkrankung erst auf dem Boden der durch den Biss gesetzten Wunde Platz gegriffen, weiss Pat. nicht anzugeben.

Lokalbefund: Pat. zeigt auf der Wange und der Nase Narben, wie sie für ausgeheilten Lupus characteristisch, und solche von Schnitten der früheren Operation herrührend. Nasenflügel defect. Die Weichtheile des Kinnes zeigen bedeutende Schwellung, auf deren Höhe ein krebsiges Geschwür. Die umgebende Haut derb, unverschieblich, von vielen Gefässen durchzogen. Die Gewebsinfiltration reicht links bis fast an den Angulus, rechts bis in die Gegend des 1. Backzahnes. Von der Unterlippe ist eine etwa 1 Ctm. breite Zone frei. Die linke Submaxillaris und die Lympfdrüsen fest mit der Geschwulst, die dem Kiefer unverschieblich aufsitzt, verwachsen. Das Zahnfleisch gesund. Oeffnen des Mundes nicht möglich.

Diagnose: Carcinom des Unterkiefers und Kinnes. Epitheliom. Epithalzapfen, schmale Bindegewebsstränge, Rundzellen.

Operation: 14. Sept. Partielle Resection des Unterkiefers. Entfernung des Mittelstückes mit Tumor, Durchsägung rechts und links in der Höhe des letzten Backzahnes; das Zahnfleisch sammt Unterlippe wird geschont. D. Drüsen werden exstirpiert. Blutung mässig.

Behandlung: Desinfection der Wunde, Jodoformirung, Naht der Schleimhaut mit Catgut, Drain, Zungenschlinge, Borlint.

Verlauf der Wundheilung: Fieberloser Verlauf; Fütterung mit der Schlundsonde. Mund kann nicht geschlossen werden, Unterlippe hängt nach unten; Salivation.

Nr. 97. E. Marie, aufgenommen am 29. Nov. 87, 55 J. alt, Holzschuhmachersfrau.

Anamnese: Pat. war bis vor $^1/_2$ J. stets gesund. Damals wurde sie von einer Kuh gegen das linke Jochbein und die Oberkiefergegend gestossen. Die Backe schwoll infolgedessen an; die Schwellung ging jedoch bald wieder zurück. Einige Wochen später

wurde die Oberkiefergegend wieder dick; Schwellung blieb bis jetzt bestehen.

Lokalbefund: Mittelkräftige Frau. Etwas chron. Bronchitis. Linke Oberkiefergegend hervorgewölbt durch eine ziemlich weiche Geschwulst des Oberkiefers Linker Nasengang verengt; Alveolarfortsatz und harter Gaumen von einer gleichmässigen, weichen Geschwulst eingenommen; sie erstreckt sich bis in die Fossa retromaxillaris; Haut unverändert.

Diagnose: Oberkiefer Sarcom mit vielen Riesenzellen.

Operation: Totale Resection des Oberkiefers mit Dieffenbach'schem Schnitt. Lebhafte Blutung.

Behandlung: Desinfection der Wunde. Naht der Haut. Jodoformgazetamponade. Borlint.

Verlauf der Wundheilung: Asept. Verlauf. Pat. 20. December entlassen.

Ausgang: Febr. 1888 gesund und ohne Recidiv.

Nr. 98. Fl. Wilhelm, aufgenommen am 8. Febr. 1888, 9 J. alt, Fuhrmannssohn.

Anamnese: Pat. will seit 1 J. eine Schwellung seiner link. Gesichtshälfte bemerkt haben, aussen wurde die Schwellung allmählich weicher; der Arzt indicierte vor $^1/_2$ J.; es soll sich Eiter und Blut entleert haben. Bis vor $^1/_2$ J. will Pat. keine Backzähne bekommen haben; es sollen circa 12 Zähne extrahirt worden sein.

Lokalbefund: Pat. erinnert in seiner Facies an einen Frosch. Auffallend grosser, weiter Mundspalt. Die Oberkiefergegend beiderseits wie aufgeblasen, besonders links, sodass man auf den ersten Blick an einen Tumor beider Kiefer denkt. Auch die Unterkiefergegend, bes. rechts in der Nähe des Winkels erscheint verdickt. In der Gegend der Mitte des linken Oberkiefers eine Fistel, die direct auf einen harten Zahn führt, der in der Oberkieferhöhle zu stecken scheint. Einen sehr auffallenden Anblick gewährt bei geöffnetem Munde die Alveolar- und Gaumengegend. Erstere erscheint vorn und hinten mitsammt dem Zahnfleisch unregelmässig hügelig, verdickt, fällt durch die geringe Zahl von Zähnen auf. Vorn oben fehlen die Zähne bis auf je einen Schneide- und Eckzahn. Der Schneidezahn rechts steht nach vorn gerichtet; rechts hinten nur ein unvollkommen entwickelter Backzahn. Links hinten oben zwei rudimentäre Backzähne; zwei solche finden sich auch am harten Gaumen, nahe dem Alveolarrand, stehen jedoch ganz pervers. Unten: 3 Milchschneidezähne, der 4. rechts ist grösser, steht schräg, um die Längsachse gedreht; Eckzähne normal; links zwei normale Backzähne, der hintere vielleicht

etwas grösser als normal, rechts ein Backzahn (der vordere), sonst nichts als die verbreiterte, mit Schleimhaut überzogene Alveolargegend. Finger und Zehen in normaler Form und Zahl.

Diagnose: Abnorme Zahnentwickelung mit Retention, Heterotopie und Ueberzahl von Zähnen, Entwickelung derselben in beiden Oberkieferhöhlen, sowie in der Substanz des Unterkiefers, Difformität der Kiefer bedingend.

Operation: 14. Febr. 1888. Excision der Tumormasse. Zunächst Erweiterung der Fistel an der linken Backe, Abhebelung der Weichtheile von der vorderen Kieferwand, in welche ein Fenster eingemeisselt wird. Die ganze Kieferhöhle erscheint angefüllt von einem Zahn- und Zahnkeim-Convolut, der Art, dass 4—6 Zähne teils zusammengebacken, nach den verschiedensten Richtungen gewachsen erscheinen, teils einzeln in der Kieferhöhle und in deren unterer Wand sitzen, oft vollkommen herumgedreht, mit der Krone nach oben schauend. Es handelt sich ebensowohl um Milchzähne als um bleibende. Zwischen den Zahnmassen an verschiedenen Stellen weiche, grauweisse Granulationen von käsigem Aussehen und stark putride. Die Kieferhöhle wird mit Elevatorium und Meissel möglichst ausgeräumt, die Gaumenzähne entfernt. Rechte Seite: Incision am Zahnfleisch-Lippenübergang; Lospräparieren der Weichtheile vom Kiefer, dann Ausschlagen eines Fensters. Auch hier zeigt sich die ganze (rechte) Kieferhöhle dicht angefüllt mit Zahnconglomeraten und einzelnen Zähnen und zwar bis zur unteren Orbitalwand hin, welche beim Entfernen eines Augenzahnes einbricht. Eine ungefähre Zählung der aus beiden Kieferhöhlen entfernten Zähne (die Convolute lassen sich zum grössten Teile in einzelne Zähne zergliedern) ergiebt etwa 50 Zähne (ein bedeutendes Plus). 9. April. Incision am Alveolarrand des linken Oberkiefers. Abhebelung der Schleimhaut und des Periosts von der schalig verdünnten, vorderen Oberkieferplatte. Ausmeisselung eines Fensters, dann Entfernung weiterer Convolute von missbildeten sowie von einzelnen normal geformten Zähnen. Noch bis zur Nasenwand und fast bis zur unteren Orbitalwand ist die Oberkieferhöhle mit Zähnen und Zahnrudimenten in der verschiedensten Stellung angefüllt und ausgedehnt, nach deren Abbrechen, Extraction und Ausmeisselung ein eigenthümliches Fachwerk von dünnen Knochenscheidewänden restiert. Anscheinend sind alle Reste von Zahnbildungen entfernt.

Behandlung: Linke Kieferhöhle drainirt; Wunde partiell genäht. Jodoformgazetampon. Rechts: Schleimhaut-Naht bis auf eine Oeffnung für den Jodoformgazetampon. Ausspülung mit Sub-

limat. Jodoform. Der sehr dünne, bewegliche, vordere Teil des Gaumen-Alveolarüberzuges, welcher eingebrochen ist, wird mit Catgutsuturen an den Schneidezahntheil des Zahnfleisches und an die Lippenschleimhaut fixirt. Drainage der Kieferhöhle mit einem Jodoformgazestreifen.

Verlauf der Wundheilung: Gleich nach der Operation Klagen über heftige Schmerzen in der rechten Augengegend. Orbita mit Bluterguss erfüllt. Starkes Oedem der Umgebung, Prominenz des geschwellten, unteren Lides. Nach wenigen Tagen Abscess manifest. Eröffnung, Drainage. Darnach Fieberabfall. 1. März. Das ganze Gesicht dünner geworden, Operationswunde geheilt. Am Zahnfleisch-Lippenübergang rechts besteht eine breite Communication der Mundhöhle mit der leeren Kieferhöhle. Orbital-Incisions-Wunde geheilt. 16. März. Abschwellung noch weiter eingetreten, besonders rechts. Links ist die Fistel im Versiegen begriffen, dagegen besteht wie vor der Operation noch eine erhebliche Schwellung des unteren Theiles vom Oberkiefer mit dem Alveolarfortsatze. Die Schwellung des Unterkiefers unverändert. Allgemeinbefinden vortrefflich. 20. April. Glatter Verlauf, Tampon entfernt, Backe erheblich dünner geworden.

Idem, aufgenommen am 3. Dec. 88.

Anamnese: Pat. stellt sich wieder vor, um sich einer neuen Operation zu unterziehen. Pat. hat nach der ersten Operation keine weiteren Beschwerden mehr gehabt, auch will man in der Zwischenzeit keine Veränderungen im Munde und an den Zähnen bemerkt haben. Der Unterkiefer ist aber in letzter Zeit dicker geworden.

Lokalbefund: An Stelle der alten Oper.-Narbe auf der linken Backe besteht jetzt eine Fistel, die schon seit einigen Monaten beständig Eiter entleert. Der Unterkiefer, besonders in seiner rechten Hälfte, erscheint stark aufgetrieben, man fühlt durch die anscheinend sehr dünne Knochenschale einzelne kleinere, rundliche und eckige Prominenzen hindurch. Im Munde selbst, an der Stellung der Zähne, Zahl etc. sind keine wesentlichen Veränderungen vor sich gegangen. Pat., durchaus wohl, isst mit gutem Appetit.

Diagnose: Abnorme Zahlenentwicklung mit Retention, Heterotopie und Ueberzahl von Zähnen, welche, zu Convoluten zusammengeschmolzen, Difformität des Unterkiefers verursachen.

Operation: 3. December. Entfernung des Zahnconplomerats. Längschnitt auf den Unterkieferrand rechterseits, Abhebeln der Weichteile vom Knochen und Anschlagen desselben mit dem Meissel. Die Wand des Unterkieferknochens ist erheblich — kartenblattähn-

lich — verdünnt und umschliesst einen Hohlraum, in dem wieder ganze Zähne, solche in den verschiedensten Entwickelungsstadien, Zahnfragmente etc. teils vereinzelt, teils zu mehr oder weniger grossen Convoluten regellos zusammengeschmolzen, liegen, aneinander gekittet durch eine feste Zwischensubstanz sogen. Betoamischung. Auch in der Richtung der einzelnen Zähne herrscht eine allgemeine Regellosigkeit. Es gelingt mit grösster Mühe — mit Hülfe eines schmalen Meissels — die einzelnen Zähne und Zahnconvolute (drei von Hasel- bis Wallnussgrösse) aus dem festen Verbande herauszuhebeln. Nachdem alles, was an Zahnsubstanz erinnern könnte, entfernt ist, stellt sich eine Höhle dar, die nach vorn fast bis zur Mittellinie, nach hinten fast bis zum Kieferwinkel reicht und dem Rauminhalte etwa eines Hühnereies entsprechen mag. Auch nach dem Munde hin ist diese Höhle nur von einer ganz dünnen Knochenschale begrenzt. Die Mundschleimhaut ist im Bereiche des ganzen Operationsgebietes intact geblieben; der Unterkiefer hat natürlich an Festigkeit erheblich gelitten. Nun wird die linke Kieferhöhle an Stelle der bestehenden Fistel, also von aussen angeschnitten und aus ihr noch diverse einzelne grössere und kleinere Zähne sowie Zahnfragmente mit dem scharfen Löffel herausgeholt.

Behandlung: Ausspülen der Knochenhöhle, Drains, Naht der Weichtheile. Ausstopfen der Höhle mit Jodoformgaze u. Verband.

Verlauf der Wundheilung: 12. December. Wunde asept. In der Wundhöhle des Unterkiefers ein festes Blutgerinnsel. Drains und Jodoformgaze bleiben (oben). 18. December. Wenig Secret. Entfernung der Nähte. Drains bleiben. Weiche Diät. Allgemeinbefinden gut. 25. December. Drains entfernt. 31. December. Mit kleinem Verbande entlassen.

Ausgang: April 1890 Pat. ist im Ganzen gesund; nur kleine Drüsen unterhalb des Kieferwinkels links fühlbar, die grösste über erbsengross, etwas beweglich, nicht schmerzhaft, nicht ulceriert. Der heutige Befund: Im Oberkiefer 7 Zähne, sämmtlich unregelmässig gestellt, der Form und Stellung nach 2 Schneidezähne, links ein Eckzahn und ein Backzahn, erst seit $^1/_2$ Jahre durchgebrochen, rechts 4 kl. unregelmässig stehende Backzähne. Unten links alle Zähne in normaler Gestalt und Zahl; dahinter der Kiefer schmal; rechts der 2. Schneidezahn fehlend. An den Stellen, wo die Zähne abnorm waren, ist der Kiefer verdickt und unregelmässig. Kauen ist unbehindert.

Nr. 99. E. Friedrich, aufgenommen am 28. April 88, 58 J. alt, Maurer.

Anamnese: hat seit 1 J. eine Geschwulst an d. l. Backe bemerkt, die zu Neujahr eine merkliche Grösse erreicht hatte, ohne ihm nennenswerte Schmerzen zu verursachen. Erst in letzter Zeit — bei fortschreitendem Wachstum der Geschwulst — hat er über erschwertes Kauen zu klagen. Es wurden zwar Incisionen gemacht, sie nützten aber nichts.

Lokalbefund: Die linke Submaxillar- und Kieferwinkelgegend ist eingenommen von einer Gänseei grossen Geschwulst, welche insofern Beziehung zum Unterkiefer hat, als sie kaum gegen ihn verschieblich ist und ihn umwachsen hat. Geschwulst auch mit der Haut fest verbunden, welche ihrerseits dünn, der Perforation nahe ist. Ein Theil der Geschwulst weich, fluctuirend, der Hauptbestandteil fest. Mehrere Lymphdrüsen hinter dem Ohre wallnussgross, so auch an u. hinter dem Sterno-cleido. Im Munde nichts von Neubildung. Tonsillen frei. Der Mund nur wenig zu öffnen möglich.

Diagnose: Sarcom des Unterkieferwinkels.

Operation: 10. April 88. Resection des erkrankten Teils vom Kieferwinkel und Exstirpation der afficierten Drüsen. Hautschnitt parallel zum Kieferwinkel. Der M. sterno-cleido sowie die Parotis müssen zum Teil geopfert werden. Doppelte Unterbindung der Vena jugularis interna. Exstirpation der erkrankten Partie.

Behandlung: Jodoform. Drainage. Antisept. Verband.

Verlauf der Wundheilung: Verlauf fieberlos, obwohl die Wunde nicht ganz aseptisch. 28. August. Entlassen.

Nro. 100. B. Wilhelm, aufgenommen am 16. Mai 88, 40 J. alt, Gemeinde Vorsteher.

Anamnese: hat sich vor $^1/_4$ J. links hinten unten einen Zahn extrahieren lassen, dessen Wurzel beim Versuch stecken blieb. Nach einiger Zeit bildete sich daselbst eine Anschwellung und Schmerzhaftigkeit. Seit etwa 4—6 Wochen bemerkte er eine anfangs geringe Geschwulst, die ziemlich schnell wuchs, ihm sonst aber keine weiteren Beschwerden verursachte.

Lokalbefund: Wallnussgrosser, derber, auf der Oberfläche blumenkohlartiger Tumor in der Gegend der Praemolares links unten.

Diagnose: Epulis. Riesenzellen-Sarcom des Unterkiefers.

Operation: 17. Mai 88. Partielle Resection. Die steckengebliebene Wurzel und eine ihr benachbarte werden extrahiert; Schnitt durchs Zahnfleisch auf den Alveolarrand, Abheben des Periostes und Ausmeisselung der Geschwulst.

Behandlung: Tamponade, Jodoformgaze.

Verlauf der Wundheilung: Asept. Verl. Jodoformtampon regelmässig morgens und abends erneuert. 23. Mai geheilt entlassen.

Nro. 101. K. Marie, aufgenommen am 27. Juni 88, 16 J. alt, Dienstmädchen.

Anamnese: Vor etwa 2 Monaten bemerkte Patientin an der Aussenseite ihres r. Unterkiefers eine Schwellung. Da sie in derselben Gegend einen schlechten Zahn sitzen hatte, so liess sie sich denselben ausziehen. Die Geschwulst verschwand aber nicht, sondern wurde allmählig grösser.

Lokalbefund: Mittel kräftiges Mädchen von gesundem Aussehen. Innere Organe gesund. Der erste untere Backzahn rechts fehlt. Die Aussenseite des Kiefers ist in dieser Gegend von einer fast wallnussgrossen Geschwulst eingenommen. Dieser Tumor scheint aus dem Kiefer selbst herausgewachsen zu sein, und die Aussenseite des Kiefers erscheint erhaben. Er fühlt sich ziemlich elastisch an. Oberfläche glatt. An der Innenseite des Kiefers keine Abnormität zu bemerken.

Diagnose: Epulis. Riesenzellen-Sarcom des Unterkiefers.

Operation: 20. Juni. Exstirpation des Tumors. Abpräpariren der Schleimhaut von dem Tumor und Herausbebeln der Geschwulstmassen aus dem Kiefer. Starke Blutung.

Behandlung: Jodoformgaze in die Wundhöhle.

Verlauf der Wundheilung: Entlassen.

Ausgang: April 1890. Pat. ist vollkommen gesund und ohne Recidiv.

Nr. 102. K. Heinrich, aufgenommen am 9. Juli 88, 21 J. alt, Schäfer.

Anamnese: Schon seit 6 J. bemerkt er, dass sein linker Oberkiefer dicker ist als der rechte. Die Grössenzunahme ging zuerst langsam vor sich, wurde später rascher, bald traten Schmerzen auf.

Lokalbefund: Die Gegend des linken Oberkiefers vom Jochbogen bis zur Nase stark aufgetrieben, die knöcherne Nase nach rechts verdrängt, ebenso der Mund dahin verzogen. Der linke obere Alveolarrand bis zur Mittellinie vorgewölbt, der harte Gaumen abgeflacht, fällt von der Mittellinie in einer schiefen Ebene steil zum Alveolarrande ab. Die Geschwulst fühlt sich überall hart an, der linke Bulbus etwas nach oben und aussen verschoben. Linkes Nasenloch infolge Aufgetriebenseins der linken Muschel verengt. In der Nähe des weichen Gaumens ist ein Eindringen mit dicker Nadel in die Geschwulst möglich. Zähne sämmtlich vorhanden und normal.

Diagnose: Elfenbein-Osteom des Oberkiefers.

Operation: 11. Juli. Totale Resection des Oberkiefers mit Dieffenbach'schem Schnitt. Trennung des Kiefers mit Stichsäge und Meissel. Die mucös-periostale Gaumenbedeckung wird erhalten. Extraction des mittl. linken Schneidezahns. Lösung des Kiefers leicht. Blutung nicht erheblich. Die ganze Kieferhöhle ist mit Knochensubstanz ausgefüllt, welche eine gleichmässig grau-weisse Farbe zeigt.

Behandlung: Desinfection der Höhle und Ausstopfung derselben mit Jodoformgaze. Verbindung des erhaltenen Gaumenüberzuges mit der Wangenwunde nur im hinteren Teile möglich; aus der Nasen-Mundcommunication werden die Jodoformstreifen herausgeleitet. Naht der äusseren Wunde mit Seide und Catgut; Borlint, Heftpflaster.

Verlauf der Wundheilung: Pat. hat ziemlich viel Blut geschluckt, welches er im Laufe des Tages erbricht. Verlauf fieberlos. Doppeltsehen. Wunde gut vernarbt; im Gaumen noch ein 2-Markstück grosser Defect. Mit Prothese entlassen.

Ausgang: August 1890. Pat. ist vollkommen gesund und ohne Recidiv.

Nr. 103. K. Christine, aufgenommen am 13. Juli 88, 47 J. alt, Schäfersfrau.

Anamnese: Vor etwa 8 Wochen hatte Pat. Zahnschmerzen und liess sich deshalb mehrere wacklig gewordene Backzähne des rechten Oberkiefers ausziehen. Dabei bemerkte der Arzt einen kleinen Tumor im Munde der Pat. Derselbe wuchs langsam, verursachte aber keine Schmerzen. Vor einigen Wochen soll Eiter aus der Nase geflossen sein.

Lokalbefund: Mittelkräftige Frau von gesundem Aussehen; keine Organerkrankung nachweisbar. Die rechte Wange in der Oberkiefergegend vorgewölbt. Bulbus, so auch Nase normal. Am rechten Oberkiefer fehlen die Backzähne. Vorn eine flach erhabene Ulcerationsfläche, der Alveolarfortsatz auf der ganzen Seite verdickt und vergrössert, die Gaumenplatte etwas vorgewölbt. Es handelt sich also zweifellos um einen Tumor des Oberkiefers, der auch die Kieferhöhle erfüllt. Eine Nadel, in den Gaumen eingestossen, dringt unbehindert in die Tiefe der Kieferhöhle vor.

Diagnose: Carcinoma maxillae sup. dext.

Operation: 16. Juli. Totale Resection des Oberkiefers mit modificiertem Dieffenbach'schen Hautschnitt. Gaumenüberzug muss als verdächtig mitgeopfert werden.

Behandlung: Desinfection und Jodoformgaze.

Verlauf der Wundheilung: Wunde gut, Allgemeinbefinden schlecht, hohe Temperatur und frequenter Puls. Somnolenz.

Ausgang: 21. Juli 88. †. Section: Meningitis purulenta; von der Nase durch das Siebbeinfilter auf das Cerebrum übertragen.

Nr. 104. K. Caroline, aufgenommen am 1. Aug. 88, 29 J. alt, Arbeitersfrau.

Anamnese: Seit 1 J. etwa hat Pat. eine Anschwellung ihrer linken Wange bemerkt. Pat. hat nie Zahnschmerzen gehabt.

Lokalbefund: Starke Prominenz der link. Wange in der Oberkiefergegend. Man fühlt eine rundliche wallnussgrosse Geschwulst mit elastischer Oberfläche. Einige Zähne des linken Oberkiefers sind zerstört, die Kronen abgebröckelt. In der Gegend der Geschwulst sitzen zwei Zahnwurzeln im Alveolarfortsatz.

Diagnose: Zahncyste im Oberkiefer.

Operation: 2. August. Incision in die Geschwulst vom Mund aus; es entleert sich viel Flüssigkeit mit Cholestearinkrystallen vermischt.

Behandlung: Jodoform.

Verlauf der Wundheilung: 4. August. Entlassen.

Nr. 105. W. Minna, aufgenommen am 1. Aug. 1888, 30 J. alt, Bremsersfrau.

Anamnese: Vor 2 Jahren hatte die Frau eine kleine fleischige Geschwulst auf dem linken Unterkiefer, die ihr vom Arzte mit den Fingern fortgenommen wurde. Dieselbe war aus einer Zahnlücke hervorgewachsen, in der noch eine Wurzel steckte. Später bröckelten noch mehrere Zähne ab. Die Geschwulst wuchs bald wieder.

Lokalbefund: Hühnereigrosse Geschwulst innen auf d. linken Unterkiefer, die sich von der Gegend des Kieferwinkels bis etwa zum Eckzahn erstreckte; hat nach beiden Seiten hin den Rand des Alveolarfortsatzes pilzartig überwuchert, sitzt dem Kiefer fest an, hat blaurotes Aussehen und weich elastische Consistenz.

Diagnose: Epulis. Myeloid-Sarcom des Unterkiefers. Rundzellen mit vielen grossen Riesenzellen.

Operation: 3. August. Resection mit Exarticulation der erkrankten linken Unterkieferhälfte. Kleiner Weichtheilschnitt vorn zur Durchsägung des Kiefers in der Gegend des linken Eckzahnes. Hautschnitt am unteren Rande des Unterkiefers bis zum Winkel. Exarticulation dieses Stückes sammt der Geschwulst und Exstirpation der afficierten Lympfdrüsen.

Behandlung: Desinfection. Naht der Schleimhaut. Jodoform. Drain. Naht der übrigen Wunde mit tiefen Nähten. Gazevbd.

Verlauf der Wundheilung: Asept. Verlauf. 9. August Entlass. Ausgang: April 1890. Pat. ist vollkommen gesund, kein Recidiv.

Nr. 106. M. Emilie, aufgenommen am 6. Aug. 1888, 30 J. alt, Ackermannsfrau.

Anamnese: Im letzten Jahre verlor Pat. mehrere Zähne im linken Unterkiefer, die Kronen bröckelten ab, die Wurzeln blieben stecken. Seit etwa 5 Wochen bemerkt Pat. das Entstehen einer kleinen Geschwulst auf dem linken Unterkiefer. Nach mehrmaliger Incision von Seiten eines Arztes entleerte sich nur Blut.

Lokalbefund: Auf dem linken Unterkiefer vom Eckzahn bis zum 2. Backzahn erstreckte sich eine flache, pilzförmige Geschwulst, die aus einem Alveolus hervorgewachsen ist. Zahnwurzeln sieht man nicht.

Diagnose: Epulis. Riesenzellensarcom des Unterkiefers.

Operation: 7. August. Partielle Resection des Alveolarfortsatzes vom linken Unterkiefer. Umschneidung der Geschwulst mit Abmeisselung der betreff. Knochenpartie und Ausschabung mit dem scharfen Löffel.

Behandlung: Jodoformgaze auf die Wundfläche.

Verlauf der Wundheilung: 9. Aug. Entlassen.

Nr. 107. B. August, aufgenommen am 20. Aug. 1888, 45 J. alt, Müller.

Anamnese: Pat. leidet schon seit mehreren Monaten an einem Geschwür des harten Gaumens. Die Mahlzähne der rechten Seite sind ihm ausgezogen worden. Aus dem rechten Nasenloche entleert sich oft eitriges Sekret.

Lokalbefund: Es handelt sich um einen Tumor des rechten Oberkiefers, welcher mit der Kieferhöhle communiciert und ziemlich weit nach hinten reicht. Die Schleimhaut der rechten Seite des harten Gaumens ist gewulstet und an einer Stelle ulceriert. Das rechte Nasenloch verengt. Die äussere Wand der Kieferhöhle leicht vorgetrieben und auf Druck schmerzhaft. Die drei Mahlzähne fehlen auf dieser Seite.

Diagnose: Carcinom des Oberkiefers.

Operation: 27. August 88. Totale Resection des rechten Oberkiefers mit Dieffenbach'schem Hautschnitt und Extraction des mittleren Schneidezahnes. Ein schmaler Streifen vom weichen Gaumen kann erhalten werden. Tumor ist tief nach hinten gewachsen und hat sich zwischen die Muskeln gedrängt. Blutung beträchtlich. Art. maxill. int. wird unterbunden.

Behandlung: Desinfection der Wundhöhle mit Sublimat. Jo-

formgaze. Hautwunde wird mit Seide und Catgut vernäht. Jodoform- und Borlint-Verband.

Verlauf der Wundheilung: Reactionsloser Verlauf. Ernährung mit der Schlundsonde. Entfernung der Nähte am 8. Tage. Auf Wunsch entlassen.

Ausgang: † Januar 1889 am Recidiv im Operationsgebiet.

Nro. 108. D. Elisabeth, aufgenommen am 23. Oktober 88, 59 J. alt, Hofbesitzersfrau.

Anamnese: Vor etwa 30 Jahren soll eine Knochenoperation an ihrem rechten Oberkiefer gemacht worden sein. Vor etwa $^1/_2$ J. bemerkte Pat. rechts hinten am Oberkiefer eine harte Anschwellung, die rasch zunahm. Vor 6 Wochen liess sie sich einen Molarzahn extrahieren.

Lokalbefund: Kachectisch aussehende Person. Die Gegend der Mahlzähne am Oberkiefer rechts, von denen nur einer als Wurzel erhalten, ist von einer derben, ungleichhöckerigen Geschwulst eingenommen, die eine stark ulcerierende, ein stinkendes Sekret absondernde Oberfläche besitzt. Geschwulst ist fest mit dem Knochen verwachsen und erstreckt sich einerseits auf die Wangenschleimhaut, andererseits auf den harten und weichen Gaumen der rechten Seite. Keine Drüsen fühlbar.

Diagnose: Epithelialcarcinom des Oberkiefers vom Gaumen ausgehend.

Operation: 26. Oktober. Totale Resection des Oberkiefers mit Dieffenbach'schem Schnitt. Entfernung alles Erkrankten. Mässige Blutung.

Behandlung: Tamponade der Wundhöhle mit Jodoformstreifen. Naht der Weichteilwunde. Borlint.

Verlauf der Wundheilung: Reactionsloser Verlauf. 9. November Entfernung der Tampons; Wundfläche gut granuliert, Entstellung gering.

Ausgang: April 1890. Pat. körperlich vollkommen gesund.

Nro. 109. K. Elise, aufgenommen am 19. Oktober 88, (cf. Nro. 116), 38. J. alt, Lehrersfrau.

Anamnese: Vor 3 Wochen wurde ihr links unten ein Zahn ausgezogen. Sie will dann ein Zahngeschwür bekommen haben, dass stetig an Grösse zugenommen habe. Pat. hat Schmerzen.

Lokalbefund: Am linken Unterkiefer in der Gegend der Molares, von denen einer fehlt, findet sich, den Alveolarrand einnehmend, eine etwa eichelgrosse, derbe Geschwulst von im Ganzen glatter und regelmässiger Oberfläche.

Diagnose: Epulis, Myeloid-Sarcom des Unterkiefers.

Operation: 31. Oktober. Partielle Resection des Unterkiefers. Spaltung der Wange vom Mundwinkel bis annähernd zum Ohre. Extraction des noch stehenden Molars, An- und Umschneiden des Zahnfleisches um den Tumor herum. Ansägen des Unterkiefers und Exstirpation des Tumors sammt dem Alveolarrande mittelst des Meissels.

Behandlung: Tamponade der entstandenen Knochenhöhle mit Jodoformgaze. Naht der Wangenwunde. Verband.

Verlauf der Wundheilung: Verlauf durchaus gut. 8. November Entfernung der Nähte und Tampons. 10. Nov. Entlassen.

Ausgang: Pat. bekommt im März 1889 ein Recidiv, welches am 1. März 89 operirt worden ist. s. unten.

Nro. 110. W. Clara, aufgenommen am 15. Novbr. 88, 13. J. alt, Posthülfsbotentochter.

Anamnese: Seit circa 5 Jahren hat Pat. eine Geschwulst an der Aussenseite des linken Unterkiefers. Vor 2 Jahren wurde die Geschwulst, die auch mit dem Kehlkopf verwachsen gewesen sein soll, in 2 Sitzungen entfernt. Trotzdem kam die Geschwulst wieder und wurde allmählig grösser.

Lokalbefund: Blasses, ziemlich schwächlich gebautes Mädchen. Innere Organe gesund. An der linken Seite des Halses sieht man ausgedehnte Narben von der früheren Operation herrührend. Der linke Unterkiefer ist verdickt; es sitzt demselben eine Hühnereigrosse Geschwulst auf, die vom Kiefer selbst auszugehen scheint und unter der Schleimhaut in die Wange sich nach oben ausgedehnt hat. Diese Geschwulst ist scharf begrenzt, von rundlicher Form, ziemlich hart, an einigen Stellen eindrückbar. Die Zähne sind erhalten. Der Tumor sitzt im Inneren des Knochens (Markhöhle), hat die äussere Wand stark verdünnt und blasig vorgetrieben.

Diagnose: Spindelzellen-Sarcom des Unterkiefers.

Operation: 16. November. Resection mit Exarticulation des Unterkiefers. Hautschnitt am horizontalen Ast dem Unterkiefer entlang. Nach Extraction des lat. Schneidezahnes und des Eckzahnes wird der Kiefer an dieser Stelle durchsägt. Durchtrennung und Abpräparieren des Masseter vom Unterkiefer und Ausschälung des letzteren. Befreiung von allen Weichtheilen und Exarticulation. Blutung mässig. Nachträgliche Resection bis zum Schneidezahn, da der Tumor bis hierher reicht. Durchsägung im Gesunden. Erhaltung der Schleimhaut soweit wie möglich.

Behandlung: Desinfection. Vereinigung der Schleimhautwunde. Kieferwunde mit Schleimhaut bedeckt, Verbindung der Zungen- an die Wunde der Lippenschleimhaut. Drain. Tiefe Hautnähte. Gazevbd.

Verlauf der Wundheilung: Asept. Verlauf. Primäre Wundheilung. 6. December Entlassung. Entstellung gering.

Ausgang: Mai 1890. Pat. vollkommen gesund und ohne Recidiv.

Nr. 111. L. Charlotte, aufgenommen am 4. Decbr. 1888, 44 J. alt, Oeconomenfrau.

Anamnese: Pat. war angeblich stets gesund. Vor 1 J. wurden ihr die hinteren Zähne des rechten Unterkiefers wacklig, sie liess sich einige ausziehen. Einen dritten, lose gewordenen Zahn konnte sie sich mit den Fingern entfernen. Seit 2 Mon. hat sie eine Verdickung dicht unter dem horizontalen Kieferast gefühlt.

Lokalbefund: Magere, kümmerliche Frau. Die inneren Organe normal. Linke Unterkiefergegend verdickt; man fühlt einen wallnussgrossen Tumor am horizontalen Kieferast. Derselbe ist hart und mit dem Kiefer verwachsen. Bei der Inspection des Mundes sieht man an Stelle des Zahnfleisches in der Gegend der 3 letzten unteren Backzähne links ein grosses unregelmässiges Geschwür mit erhabenen, zackigen Rändern, das sowohl auf die Schleimhaut des Mundbodens und der Zunge, als auch auf den vorderen Gaumenbogen übergegangen ist. In der Mitte des Geschwürs ist der Kieferknochen in 20 ₰-stück-Grösse blossgelegt.

Diagnose: Carcinom (Cancroid) des Unterkiefers und Zahnfleisches.

Operation: 5. December. Resection und Exarticulation der linken Unterkieferhälfte vom lat. Schneidezahn an mit Entfernung der erkrankten Schleimhaut und der afficierten Drüsen.

Behandlung: Desinfection. Die Wangenschleimhaut wird an die Zungenschleimhaut angenäht und somit die Wundhöhle von der Mundhöhle abgeschlossen. Tiefe Seidennähte. Drain. Gazevbd.

Verlauf der Wundheilung: Guter Wundverlauf. 18. December. Wunde geheilt. 20. December Pat. entlassen.

Nr. 112. B. Eugen, aufgenommen am 4. Decbr. 1888, 58 J. alt, Oberstlieutenant.

Anamnese: Pat. bemerkte vor $^1/_2$ J., dass er den Mund nicht gut öffnen konnte. Später constatierte sein Arzt, dass er ein Geschwür im Bereiche des Oberkiefers habe. Er hat sich oben und unten einige Backzähne ziehen lassen. Pat. ist ein enragierter Raucher.

Lokalbefund: Es handelt sich um ein etwa 50 ₰-stück-grosses Geschwür an der Stelle der Mundschleimhaut links, wo dieselbe vom Oberkiefer auf den Unterkiefer sich umschlägt. Die angrenzenden Schleimhautpartien sind hart infiltriert; die Geschwürs-

ränder gewulstet. Mund kann nur unvollkommen geöffnet werden; keine Drüsen.

Diagnose: Carcinom des Ober- und Unterkiefers, des Zahnfleisches etc.

Operation: 6. December. Exstirpation der Geschwulstmasse mit Resection des Alveolarfortsatzes vom linken Oberkiefer sowie Resection mit Exarticulation des linken Unterkieferastes. Letztere wird subcutan in der Gegend des 2. Backzahnes vollführt, um freies Operationsfeld zu erhalten. Darauf Spaltung der Wange vom linken Mundwinkel aus und Exarticulation des Unterkieferstückes. Das Geschwür wird exstirpiert und alles Erkrankte, Alveolarfortsatz, Tonsille, unterer Abschnitt des hinteren Gaumenbogens, die infiltrierte Wangen-, Mundboden-Zungenwurzel-Schleimhaut und Zahnfleisch entfernt. Eröffnung der Highmorshöhle. Blutung nicht erheblich.

Behandlung: Desinfection mit Sublimat, kein Jodoform. Vereinigung nicht vollkommen; es bleibt im Bereiche des harten und weichen Gaumens ein erbsengrosses Loch zurück, welches in den Kiefer führt. Vernähung der Wangenschleimhaut mit derjenigen der Zunge. Jodoformstreifen in die Kieferhöhle. Mundhöhle sehr verengt. Ausspülung des Mundes mit Salicyllösung.

Verlauf der Wundheilung: Ernährung mit der Schlauchkanne. In den ersten Tagen Fieber, welches bald verschwindet; guter Wundverlauf. 29. December entlassen.

Ausgang: Nach 5 Monaten Carcinomrecidiv an der Operationsstelle, die im September 1889 zum Exitus führte.

Nr. 113 R. Louise, aufgenommen am 28. Decbr. 1888, 23 J. alt, Marktfrau.

Anamnese: Schon seit längerer Zeit hat Pat. im linken Unterkiefer einen schlechten Zahn, der allmählich abbröckelt. Seit 2—3 Monaten ist eine Anschwellung des Zahnfleisches in der Gegend des schlechten Zahnes vorhanden; dieselbe nahm stetig zu.

Lokalbefund: An Stelle der hinteren, unteren Backzähne links sieht man einen Zahnfleischwulst. Der Kiefer fühlt sich an der entsprechenden Stelle verdickt und weicher an. Der Tumor hat röthliche Farbe.

Diagnose: Riesenzellensarcom (Epulis) des Unterkiefers.

Operation: 21. December. Partielle Resection des Unterkiefers. Schnitt vom linken Mundwinkel schräg nach unten aussen durch die Wange, um den Tumor bloss zu legen. Nach Extraction des Zahnes vor dem Tumor wird mit der Stichsäge

der Kiefer vor und hinter der Geschwulst bis auf eine schmale Spange durchgesägt. Entfernung des freigelegten Stückes

Behandlung: Jodoformgazetamponade in die Kieferwunde. Naht der Wangenwunde.

Verlauf der Wundheilung: Aseptischer Verlauf. Nach Entfernung der Nähte und der Gazestreifen entlassen.

Ausgang: April 1890. Kein Recidiv. Allgemeinbefinden gestört durch Dilatatio ventriculi mit cardialg. Schmerzen.

Nro. 114. U. Nicolaus, aufgenommen am 28. Januar 89, 59 J. alt, Tischler.

Anamnese: Pat. bemerkt seit 3 Jahren am linken Unterkiefer eine langsam wachsende Geschwulst. Zähne hat er seit dieser Zeit nicht mehr gehabt.

Lokalbefund: Es besteht am linken Unterkiefer an der Stelle des Augenzahnes, von dem eine Wurzel noch in der Alveole steckt, den 2 Backzähnen, dem Alveolarfortsatz aussen anliegend, unter dem Zahnfleisch gelegen, nicht bis an d. unteren Rand des Kiefers reichend eine Taubeneigrosse, prall gespannte, fluctuirende Geschwulst. Zahnfleisch darüber graublau verfärbt.

Diagnose: Cyste (parostale) des Unterkiefers.

Operation: 29. Januar. Incision von der Schleimhautseite aus und Ausscheidung eines kleinen Stückes des Sacks. Es entleert sich eine bräunliche Flüssigkeit, auf der viele Cholestearinkrystalle schwimmen und in welcher sich neben vielen Blutkörperchen eine Unmasse von Körnchen und Körnchenklümpchen befinden. Die Cystenwandung hat kein Epithelbelag.

Behandlung: Der Cystenraum wird mit Jodoformgaze ausgestopft.

Verlauf der Wundheilung: 31. Januar. Die Jodoformgaze sitzt noch in der Höhle. Entlassen.

Nro. 115. K. Joseph, aufgenommen am 14. Januar 89, 68 J. alt, Handelsmann.

Anamnese: Vor Jahren ist ihm vom Nasenrücken der Weichtheilnase eine kleine Geschwulst entfernt worden und vor 1 J. eine etwa taubeneigrosse Geschwulst der rechten Wange. Die Schleimhaut soll damals unbeteiligt gewesen sein.

Localbefund: Neben einer kleinen Narbe auf der Nasenspitze zeigt der Kranke auf der rechten Wange in der Verlängerung des Mundwinkels etwa 3 ctm. von letzterem entfernt eine Hühnereigrosse Geschwulst, welche die Wange vollkommen durchsetzt. Die Schleimhaut der Wange ist im Umfange von etwa 3 Markstückgrösse hart infiltriert und eingezogen; der hintere Teil reicht

bis zur Uebergangsfalte vom Ober- auf den Unterkiefer. Die Haut über der Geschwulst ist gerötet und zeigt warzige Verdickungen. Dicht unterhalb der Geschwulst, dem Unterkiefer aufliegend eine kirschgrosse Drüse, über welcher eine alte Narbe nach unten zieht.

Diagnose: Carcinoma des Unterkiefers und der Wangenschleimhaut.

Operation: Resection mit Exarticulation des Unterkiefers rechts. Subcutane Durchsägung des Unterkiefers dicht vor dem letzten Molar; die übrigen Backzähne fehlen. Umschneidung der Geschwulst aussen mitsammt der Drüse und Exstirpation derselben im Zusammenhange mit dem aufsteigendem Aste, dessen Exarticulation leicht gelingt. Die infiltrierte Schleimhaut sowie die gland. submax. wird mit entfernt. Blutung nicht sehr erheblich.

Behandlung: Desinfection und Jodoformirung. Wangensack durch Naht geschlossen Naht der Hautwunde. Drains. Gazeverband.

Verlauf der Wundheilung: Asept. Verlauf. 6. Februar, mit geheilter Wunde entlassen.

Ausgang: Nach 1 Jahre Recidiv in der Operationsnarbe; schlechtes Allgemeinbefinden; grosses Drüsenpacket in der Submaxillargegend.

Nro. 116. K. Elise, aufgenommen Mai 89, (s. o. Nro. 109), 39 J. alt, Lehrersfrau.

Anamnese: Im Oktober 1888 wurde sie wegen Epulis: Myeloid-Sarcoms des Unterkiefers operiert. Seit mehreren Wochen bemerkt Pat. eine neue Geschwulst an der alten Stelle. Pat. ist gravide im 8. Monat.

Aetiologie: Recidiv.

Lokalbefund: In der Gegend der 2 hintersten Molares links eine etwa kirschgrosse Geschwulst vom Aussehen einer Epulis; sie greift auf den Alveolarfortsatz über; die 3 Molares fehlen.

Diagnose: Epulis: Myeloid-Sarcom des Unterkiefers. Spindel-, Rund- und viel Riesenzellen.

Operation: 1. Mai 1890. Partielle Resection mit Exstirpation der Geschwulst. Schnitt in der alten Wangennarbe. Losmeisselung der Geschwulst, die bis auf den Kiefer reicht, und Entfernung der dem Wangensack angrenzenden Partien, dass vom linken Unterkiefer die vordere Hälfte wegfällt. Die Knochenhöhle wird mit d. Pacquelin ausgebrannt.

Behandlung: In die Knochenhöhle Jodoformgaze, welche nach aussen geleitet wird. Der Wangensack lässt sich durch Catgut-

nähte gut schliessen. Seidennaht der übrigen Wunde. Borlint. Watteverband.

Verlauf der Wundheilung: Während der Nacht treten Wehen ein und nachdem kurz zuvor das Fruchtwasser abgelaufen, wird ein lebender Knabe normal geboren. 3. Mai. Befinden bei Mutter und Kind gut. Asept. Wundverlauf: 13. Mai. Geheilt entlassen.

Ausgang: April 1890. Pat. ist vollkommen gesund und ohne Recidiv.

Nro 117. F. Johannes, aufgenommen am 8. Mai 89, 68 J. alt, Weber.

Anamnese: Pat. bemerkte vor $^1/_4$ J. eine schmerzhafte Stelle an der Vorderseite der rechten Wange, wo sich bald eine Geschwulst zeigte, die langsam an Grösse zunahm.

Lokalbefund: Die Gegend des rechten Oberkiefers ist besonders nach der Vorderseite etwas aufgetrieben, die Nasolabialfalte flacher als linkerseits, die Oberlippe rechts etwas mehr vorgebuchtet. Der rechte Oberkiefer selbst ist vergrössert, fühlt sich höckrig an; das rechte Auge vorgedrängt. Vor dem Alveolarrande ein derber Wulst. Tumor auf Druck wenig schmerzhaft. Rechtes Nasenloch nicht verengt. Keine Drüsenschwellung.

Diagnose: Oberkiefer-Sarcom.

Operation: 9. Mai. Totale Resection des rechten Oberkiefers mit Dieffenbach'schem Schnitt. Nur teilweise Erhaltung des Gaumenüberzuges. Das knöcherne Gerüst des Oberkiefers ist fast vollständig durch Tumormasse eingenommen.

Behandlung: Vereinigung der Gaumenschleimhautreste mit der Schleimhaut von Wange und Lippe durch Catgutnähte. Seidennähte der Haut. Tamponade der Wundhöhle mit Jodoformgaze. Borlintverband.

Verlauf der Wundheilung: Im Ganzen guter Wundverlauf. 13. Plötzlich Temperatursteigerung auf 40°.

Ausgang: † 15. Mai 1889. Section ergiebt keine bemerkenswerthen Veränderungen der inneren Organe.

Nro. 118. F. Sophie, aufgenommen am 27. Mai 1889, 45 J. alt, Ackerwirtsfrau.

Anamnese: Seit etwa 1 J. bemerkt Pat. eine Geschwulst am linken Oberkiefer zwischen I. Praemol. und Eckzahn. Dieselbe ist rasch gewachsen.

Lokalbefund: Zwischen bezeichneten beiden Zähnen, dieselben vorn und hinten umgreifend eine etwa pflaumengrosse, weiche Geschwulst, welche eine bräunlich-rote Oberfläche (intacte Schleim-

haut) hat und sich gegen den Alveolarfortsatz verschieben lässt. Dieselbe ist gegen das Zahnfleisch deutlich abgegrenzt.

Diagnose: Spindel- und Rundzellen-Sarcom (Epulis) des Oberkiefers.

Operation: 28. Mai. Partielle Resection des Oberkiefers links. Nachdem der lat. Schneidezahn und der 2. Praemol. extrahirt, wird von den beiden Lücken aus das Zahnfleisch 2 ctm. vorn und hinten durchtrennt und je 2 Endpunkte mit Schleimhaut verbunden. Das abgegrenzte Knochenstück wird reseciert mittelst Meissel und Scheere. Ziemlich bedeutende Blutung, wird mit Pacquelin gestillt.

Behandlung: Jodoformgazepfropfen.

Verlauf der Wundheilung: 1. Juni Pfropf ist gelöst, daher Spülung mit Desinficientien. 4. Juni. Knochenwunde glatt geheilt. Entlassen.

Ausgang: April 1890. Pat. ist vollkommen gesund, ohne Recidiv.

Nro. 119. K. Charlotte, aufgenommen am 28. Mai 89, 57 J. alt, Ackermannsfrau.

Anamnese: Vor 4 Jahren bemerkte Pat. eine verdickte Stelle am rechten Gaumen, die allmählig an Ausdehnung zugenommen hat. Dreimal soll die Geschwulst schon »geschnitten« worden sein.

Aetiologie: Tumor von einer alten cariösen Zahnwurzel des rechten Oberkiefers ausgegangen.

Lokalbefund: Die Partien des rechten Oberkiefers unterhalb der Jochbogenlinie prominieren ziemlich stark. Kein Exophthalmus. Der rechte harte Gaumen ist mit dem Alveolarfortsatz in einen Tumor verwandelt, dessen Oberfläche ungleichmässig, am Zahnfortsatze 2 ziemlich starke Prominenzen zeigt. Die Resistenz des Tumors weich elastisch.

Diagnose: Spindel- und Riesenzellen-Sarcom des Oberkiefers.

31. Mai. Totale Resection des rechten Oberkiefers mit Dieffenbach'schem Schnitt unter Opferung der Gaumenschleimhaut. Blutung mässig.

Behandlung: Die Wundhöhle wird mit Jodoformgazestreifen ausgefüllt, die Hautwunde mit Catgut und Seide geschlossen.

Verlauf der Wundheilung: Asept. Verlauf. 23. Juni geheilt entlassen.

Ausgang: 29. Mai 1890. Pat. vollkommen gesund und ohne Recidiv.

Nr. 120. N. Heinrich, aufgenommen am 31. Mai 1889, 66. J. alt, Arbeiter.

Anamnese: Vor $^1/_2$ J. empfand Pat. zuerst Schmerzen beim Essen; gleichzeitig bemerkte er das Auftreten einer Geschwulst am linken Alveolarrande des Oberkiefers; bald schwoll die linke Gesichtshälfte an.

Lokalbefund: Linke Gesichtshälfte geschwollen, zumal die Gegend des Jochbogens und der äusseren Kieferwand bis zum Infraorbitalrande, welcher abgeflacht erscheint, während der Bulbus nach oben verdrängt ist. Die Geschwulst selbst ist von gleichmässiger Consistenz, auf Druck etwas schmerzhaft; die Haut darüber verändert. Linkes Nasenloch verengt. Auf dem Alveolarfortsatz des linken Oberkiefers sitzt entsprechend d. Molares eine taubeneigrosse Geschwulst, welche sich nach dem harten Gaumen allmählich abflacht. Auf der Mitte der Geschwulst befindet sich ein kraterförmiges, 10 Pfennig Stück grosses Geschwür mit nekrotisch eitrigen Massen bedeckt. Keine Lymphdrüsenschwellung. Mässiges Lungenemphysem.

Diagnose: Carcinom des Oberkiefers.

Operation: 3. Juni. Totale Resection des linken Oberkiefers mit Dieffenbach'schem Schnitt und Entfernung der auf die Basis cranii sich erstreckenden Geschwulstmassen so vollständig wie möglich. Untere Fläche des Bulbus ist mit afficiert.

Behandlung: Tamponade mit Jodoformgaze, Hautnähte; Borlintverband.

Verlauf der Wundheilung: Wundverlauf reactionslos. 11. Juni Steigerung der Temperatur auf 40°. Rasseln auf d. Lungen und Bronchialatmen.

Ausgang: † 14. Juni. Section: Bronchitis im rechten Oberlappen; ausgedehnte catarrh. Pneumonie. Im linken Keilbeinflügel ein 10 Pfennig Stück grosser Defect, mit Geschwulstmasse, die mit d. Duramater verwachsen, ausgefüllt. Keine Leptomeningitis.

Nr. 121. R. Heinrich, aufgenommen am 1. Juli 89, 31 J. alt, Ackermann.

Anamnese: Vor $^3/_4$ J. liess sich Pat. den defecten 2. Molar des linken Unterkiefers extrahieren. Vor $^1/_2$ J. entwickelte sich an jener Stelle ein kl. Geschwulstknötchen, das allmählig an Grösse zunahm.

Lokalbefund: Dem oberen Rande des Alveolarfortsatzes des l. Unterkiefers sitzt im Bereiche des 2. und 3. Molars eine ungefähr wallnussgrosse Geschwulst auf, deren Basis durch eine flache Furche gegen das Zahnfleisch abgesetzt ist. Der 2. Molar fehlt, der 3. ist in d. hinteren Teil der Geschwulst eingebettet. Die vordere Seite derselben trägt einen kl. oberflächl. Substanzverlust,

welcher mit einem schmierig weissen Belag bedeckt ist; im übrigen ist die Geschwulst von Schleimhaut überzogen, durch welche der Tumor mit bräunlicher Farbe hindurch scheint. Die Lymphdrüsen am Unterkieferwinkel sind geschwollen, hart u. verschieblich.

Diagnose: Epulis sarcomatosa des Unterkiefers.

Operation: 2. Juli. Partielle Resection des Unterkiefers. Horizontaler Schnitt vom Mundwinkel aus durch die Wange, um die Geschwulst freizulegen. Die Basis des Tumors wird im Bereich der gesunden Schleimhaut umschnitten, der Alveolarfortsatz in $^1/_2$ ctm. Tiefe abgemeisselt und das resecierte Knochenstück sammt Geschwulstmasse entfernt.

Behandlung: Desinfection. Jodoformgaze in d. Wundhöhle. Wangennaht.

Verlauf der Wundheilung: Reactionsloser, asept. Verlauf. 6. Juli. Pat. mit Tampon, welcher fest sitzt, entlassen.

Ausgang: Im Mai 1890. Vollkommen gesund und ohne Recidiv.

Nr. 122. A. Johannes, aufgenommen am 9. Juli 89, 21 J. alt, Schuhmacher.

Anamnese: Vor 2 J. wurde die Wangenpartie rechts von der Nase dick; seit $^1/_4$ J. vergrösserte sich die Anschwellung. Zu dieser letzteren trat zwischen Oberlippe u. Zahnfortsatz rechts ein sich ebenfalls langsam vergrössernder Tumor. Aus der Nase hat nie Ausfluss stattgefunden.

Lokalbefund: An der rechten Gesichtshälfte entsprechend der Oberkiefer-Vorderfläche findet sich eine flache Prominenz, deren bedeckende Haut unverändert ist, aber Fluctuationsgefühl giebt. Eine zweiwulstige Anschwellung, von Schleimhaut überzogen, zeigt sich rechterseits zwischen Oberlippe und Oberkiefer-Alveolarfortsatz, die Gegend vom 2. Schneidezahn bis zum 1. Molar einnehmend. Dieser Tumor schimmert gelblich durch und fluctuirt. Die Zähne des Oberkiefers sitzen sämmtlich fest, während der Weisheitszahn fehlt, an dessen Stelle der Alveolarfortsatz weich ist. Lymphdrüsen linkerseits vergrössert.

Diagnose: Zahncyste des Oberkiefers und Heterotopie des Weisheitszahnes.

Operation: 23. Juli. Incision in die Geschwulst und Extraction des in der Orbitalplatte sitzenden, mit der Kaufläche nach unten gerichteten Weisheitszahnes. Die Incision wird als Längsschnitt zwischen Oberlippe und Alveolarfortsatz gemacht, worauf sich aus dem Tumor eine milchige Flüssigkeit mit eitrigen Massen entleert, bestehend aus Eiterkörperchen, Cholestearin und platten Epithelien. Dieselbe entstammt der Kieferhöhle, deren

vordere Wand in Markstück-Grösse defect geworden ist. Extraction des Weisheitszahnes, dessen Wurzeln durch Granulationen aufgezehrt sind. Der Zahn war in ein Säckchen eingebettet.

Behandlung: Jodoformgazetamponade der Kieferhöhle.

Verlauf der Wundheilung: Leichte Temperatursteigerung. Guter Wundverlauf. 29. Juli. Entlassen.

Nr. 123. Sch. Joseph, aufgenommen am 5. Aug. 1889, 12 J. alt, Arbeiterssohn.

Anamnese: Vor etwa $^1/_2$ J. entstand am oberen Zahnfleischrande eine kleine Geschwulst, welche allmählich wuchs. Kurz nach ihrem Auftreten fiel der lat. Schneidezahn aus.

Lokalbefund: Eine Haselnussgrosse, rote Geschwulst sitzt breitblasig dem freien Rande und der Vorderfläche des Alveolarfortsatzes des rechten Oberkiefers auf und reicht von der äusseren Grenze des mittleren Schneidezahnes bis zum 1. Praemolar. Der lat. Schneidezahn und der Eckzahn sind an ihrem Halstheil von der Geschwulst umwachsen. Der Tumor sitzt dem Knochen fest auf, ist hart und hat bräunlich-rotes Aussehen.

Diagnose: Epulis sarcomatosa des Oberkiefers.

Operation: 6. August. Abtragung der Geschwulst nach Umschneidung derselben im Gesunden und Abmeisselung der Alveolarvorderwand mit vorheriger Extraction des umwachsenen Eckzahnes.

Behandlung: Jodoformtamponade.

Verlauf der Wundheilung: Gute Granulationen, kein Fieber. 10. August entlassen.

Nr. 124. B. Friederike, aufgenommen am 24. Oktober 89. 60 J. alt, Arbeiterin.

Anamnese: Bemerkt seit einigen Monaten eine Schwellung des rechten Oberkiefers, die allmählich zugenommen hat. Es scheinen geringe Sehstörungen zu bestehen.

Lokalbefund: Auf der rechten Seite des Gesichts eine Geschwulst sichtbar, welche die Gegend des Oberkiefers einnimmt. Der untere Orbitalrand ist verdickt und um $^1/_2$ Ctm. höher als der rechterseits. Die Anschwellung reicht bis an den Jochbeinkörper, nach unten bis zum Alveolarfortsatz, der mit stark cariösen, schief stehenden, Zahnstein bedeckten Zähnen besetzt ist; der harte Gaumen ist in jenen seitlichen Abschnitten mässig vorgetrieben. Die Medianlinie ist frei. Das rechte Nasenloch fast verschlossen durch eine Anschwellung in der Gegend der mittleren Muschel. Leichter Exophthalmus.

Diagnose: Carcinoma des rechten Oberkiefers ausgegangen

vom Oberk.-Körper, das Antr. ausfüllend, vielfach von Knochen durchsetzt. Die nicht knöcherne Seite mässig hart.

Operation: 29. October. Totale-Resection des rechten Oberkiefers mit Schonung der Schleimhaut des harten Gaumens, welche vor der Durchsägung vom Alveolarfortsatz her nach der Mittellinie hin abgetrennt wurde. Dieffenbach'scher Weichtheilschnitt. Vereinigung der Schleimhaut des harten Gaumens mit derjenigen der Wange, um die Mundhöhle gegen die Nasenhöhle abzuschliessen. Die Geschwulst reicht bis in die Orbitalhöhle hinein, hatte an der Wangenseite den Knochen durchwachsen, sodass beim Zurückpräparieren der Wange von Schonung des Periosts abgesehen werden musste.

Behandlung: 8. November. Reactionsloser Verlauf. Nähte vor 2 Tagen entfernt. Gaumen hat gehalten. 26. November. Mit heilender Wunde entlassen.

Nr. 125. H. Minna, aufgenommen am 20. Oktober 89, 9 J. alt, Arbeiterskind.

Anamnese: Seit 2 J. bemerken die Eltern eine Schwellung des rechten Oberkiefers, die allmählig zugenommen hat. Vor 1 J. ist vom Arzt eine Incision gemacht worden. (Ohne Erfolg).

Lokalbefund: Oberkiefer stark verdickt und vorgetrieben, zumal die Gegend dicht oberhalb des Alveolarfortsatzes, welcher selbst verbreitert ist. Rechter harter Gaumen vorgewölbt; die Vorwölbung überragt vorn die Mittellinie um etwa $^1/_2$ Ctm.; die Anschwellung ist von weicher Consistenz, während die Wangenseite hart infiltriert ist. Sämmtliche Backzähne rechts fehlen; rechtes Nasenloch frei, kein Exophthalmus. Der Tumor ist vom Alveolarfortsatz ausgegangen, in die Kieferhöhle hineingewachsen, hat deren Wandungen auseinander gedrängt und verdünnt und hat bräunliche Farbe.

Diagnose: Myeloid-Sarcom des Oberkiefers.

Operation: 29. October. Totale Resection des Oberkiefers rechts mit Dieffenbach'schem Schnitt; Entfernung des mittleren linken Schneidezahnes, da über die Medianlinie hinaus exstirpirt werden muss; ebenso Herausmeisselung des Proc. pterygoid. Die Schleimhaut des Oberkiefers musste geopfert werden.

Behandlung: In die Höhle Jodoformgaze. Borlint. Heftpflaster.

Verlauf der Wundheilung: Aseptischer, reactionsloser Verlauf. 27. November entlassen.

Nr. 126. A. Friedrich, aufgenommen im Novbr. 89, 76 J. alt, Arbeiter.

Anamnese: Vor 3 J. wurde dem Pat. eine $^1/_2$ J. vorher ent-

standene Geschwulst vorn unter dem linken Ohr, bis auf den Hals hinabreichend, unter Resection des Unterkiefers entfernt. $^1/_2$ J. nach der Heilung begann der Tumor von neuem zu wachsen.

Aetiologie: Recidiv.

Lokalbefund: Es besteht in der linken Parotis-gegend eine über Gänseeigrosse, halbkugelig sich vorwölbende Geschwulst, die am Jochbogen beginnt, bis zur Höhe des Unterkieferwinkels herabsteigt und nach hinten bis zum Proc. mastoid. reicht. Die Haut ist mit der Geschwulst verwachsen. Nach der Mundhöhle zu ist die Wangenschleimhaut vorgewölbt. Facialis intact. Der Tumor ersetzt den Rest des aufsteigenden Unterkieferastes, von welchem nur noch das Köpfchen besteht.

Diagnose: Sarcom des Unterkiefers. Zahlreiche Knorpelinseln im sarcomatösen Gewebe.

Operation: 25. November. Exstirpation des Tumors. Hautschnitt in der Längsrichtung vor dem Ohre; Umschneidung der verwachsenen Hautpartien. Darauf Auslösung der Geschwulst unter beträchtlicher Blutung, nachdem die knöcherne Verwachsung getrennt worden. Die Schleimhaut bleibt unverletzt.

Behandlung: Jodoformgazetamponade der Wundhöhle. Naht der Wundränder.

Verlauf der Wundheilung: Fieberloser, aseptischer Verlauf. 17. December entlassen.

Ausgang: 4 Wochen nach der Operation Recidiv in der Narbe mit Drüsenanschwellungen. Metastasen im rechten Kniegelenk, apoplectiforme Anfälle, Parese der linken Körperhälfte, Erysipelas. † 21. April 1890 an Marasmus.

Nr. 127. K. Wilhelm, aufgenommen am 27. Novbr. 89, 49 J. alt, Fabrikaufseher.

Anamnese: Seit $^1/_2$ Jahre leidet Pat. an Nasenbluten; bald stellte sich eine leichte Schwellung der rechten Wangengegend ein. Vor 6 Wochen wurden ihm 2 Backzähne vom Arzt extrahirt, von diesen Alveolen aus der Kiefer angebohrt und ein Stück Knochen entfernt. Vor 8 Tagen wurden wieder Knochenstückchen sowie weiches Gewebe entfernt.

Lokalbefund: Der Alveolarfortsatz des rechten Oberkiefers trägt eine vom hinteren Ende bis zum Eckzahn reichende, längliche Geschwulst, die, sich allmählig abflachend, auf die Gaumenplatte übergeht. Nach aussen von der Geschwulst ist die Wangenscheimhaut verdickt, hart infiltriert und trägt eine ulcerierte Oberfläche. Die Unterseite des Tumors zerklüftet, mit nekrotischem Gewebe bedeckt, sondert stinkenden Eiter ab. Auge

nicht dislociert. Unterer Orbitalrand abgeflacht und druckempfindlich. Rechtes Nasenloch nicht verstopft. Keine Drüsen. Innere Organe gesund.

Diagnose: Carcinom des rechten Oberkiefers.

Operation: 29. November. Totalresection des rechten Oberkiefers mit Dieffenbach'schem Schnitt. Mässige Blutung.

Behandlung: Jodoformgazetamponade der Wundhöhle. Hautnaht. Borlint.

Verlauf der Wundheilung: Fieberloser asept. Verlauf. Nähte nach 3 Tagen entfernt. Gute Granulationen. Neuer Tampon. 12. December fast keine Secretion. 20. December entlassen.

Ausgang: Pat. stellt sich im Januar mit einem inoperabeln Recidiv vor. † Februar 1890.

Nr. 128. R. Ernst, aufgenommen im Nov. 89, 65 J. alt, Dr. phil.

Anamnese: Pat. hat vor vielen Jahren an Podagra gelitten. Seit 2 Jahren häufig Icterus. Kein Schmerz in der Lebergegend. Seit 4 Mon. hat sich in der rechten Backentasche ein Tumor entwickelt, welcher dauernd wuchs und seit 1 Mon. oberflächlich zerfällt.

Lokalbefund: Gut genährter Mann. Die Gegend des linken Masseters wölbt sich deutlich vor und fühlt sich hart an. Von innen scheint die Verhärtung sowohl auf den Unter- wie auf den Oberkiefer überzugreifen. In der Gegend der Backzähne ist der Tumor etwa in 2 Markstückgrösse ulceriert und sondert ein übelriechendes Secret ab. Pflaumengrosse Drüsen unter dem l. Unterkiefer.

Diagnose: Carcinom des linken Unterkiefers.

Operation: 29. November. Resection mit Exarticulation der erkrankten linken Unterkieferhälfte. Schnitt vom linken Mundwinkel senkrecht auf den Unterkiefer, ein zweiter parallel. zu demselben bis zum Kieferwinkel. Durchsägung in der Gegend des Eckzahnes und Ablösung dieses Stückes. Proc. coronoideus von der Geschwulst auch zerstört. Exstirpation der verdächtigen Weichteilmassen, zumal des M. tempor. Pat. atmet während der Narkose schlecht und verliert viel Blut. Exstirpation der Submaxillardrüsen.

Behandlung: Schleimhautnaht nicht möglich. Jodoformgaze. Hautnaht.

Verlauf der Wundheilung: Respiration besser.

Ausgang: † $1^1/_2$ Stunden nach der Operation. Keine Section.

Nr. 129. B. Heinrich, aufgenommen am 13. Januar 90, 61 J. alt, Wasserbauarbeiter.

Anamnese: Seit $^1/_4$ J. häufiges Nasenbluten aus dem linken Nasenloch, worauf bald an jener Stelle die Nase anschwoll und eine Geschwulst sich etablierte, die vom Arzt vor 14 Tagen geschnitten wurde. Seitdem heftige Schmerzen im linken Auge und Stirnkopfschmerzen. Asthenopische Beschwerden.

Lokalbefund: Ziemlich kräftiger Mann. Exophthalmus links; Lider oedematös; Doppeltsehen. Spontane Schmerzen im linken Auge. In der linken Schläfengrube eine ziemlich starke bis zum Jochbogen reichende Anschwellung von weicher Beschaffenheit. Linkes Nasenloch starr infiltriert und hinten ulceriert, verengt. Polypenartige Geschwulst bis zur unteren Muschel herabreichend. Geschwulstmasse geht von der Kiefer-Keilbeingrube aus, greift auf das knöcherne Septum narium und (Kieferhöhle leer) auf die Orbita.

Diagnose: Rundzellen-Sarcom des l. Oberkiefers und Umgebung.

Operation: 16. Januar. Totale Resection des linken Oberkiefers mit Dieffenbach'schem Schnitt. Die Gaumenschleimhaut wird geschont. Das erkrankte Septum nar. wird mitentfernt. Ausräumung der Orbita. Resection der Wurzel des Jochbogens, nachdem durch einen horizontalen Hautschnitt das Operationsfeld weiter freigelegt worden. Exstirpation der den Temporalmuskel durchsetzenden Geschwulstmasse, sowie der afficiert. Umgebung der Nase. Die Tumormassen sind tief in die Schädelbasis eingedrungen, die vollständige Entfernung somit unmöglich. Blutverlust nicht sehr bedeutend.

Behandlung: In die grosse Wundhöhle Jodoformgazestreifen. Schleimhaut des weichen Gaumens an die der Wange genäht. Vereinigung der Hautwunde. Borlint.

Verlauf der Wundheilung: Reactionsloser Verlauf. 5. Februar entlassen.

Ausgang: Pat. ist wenige Wochen später gestorben, ob an Recidiv ist nicht zu ermitteln.

Nr. 130. G. Jacob, aufgenommen im Febr. 1890, 59 J. alt, Tagelöhner.

Anamnese: Vor 2 Jahren wurde dem Pat. eine Geschwulst der Unterlippe operiert. Seit $^1/_2$ J. entwickelte sich allmählich am Kinn eine neue harte Anschwellung, nachdem Pat. mit einer Eisenkette gegen das Kinn geschlagen worden.

Lokalbefund: Die Unterlippe kurz und flach angespannt. Rechts von der Mittellinie eine Thalergrosse Geschwulst bis zum Unterrande des Kinnes reichend Dieselbe ist mit Haut und Unterkiefer fest verwachsen. Haut darüber gerötet, linsengross ulceriert und mit Borken bedeckt. Rechter unterer Alveolarfort-

satz verdickt. Kleine harte Drüsen in der Submaxillargegend zu fühlen.

Diagnose: Carcinom des Unterkiefers.

Operation: 4. Februar. Partielle Resection des Unterkiefers, links zwischen Eck- und dem 1. Praemolar, rechts hinter dem 2. Molar. Entfernung der verdächtigen Schleimhaut jenes Stückes. Sägeflächen im Gesunden. Exstirpation verhärteter Lympfdrüsen. Nachträgliches Auskratzen einer Fistel mit dem scharfen Löffel.

Behandlung: Desinfection. Der grosse Defect durch Zusammenziehen der Haut zu schliessen möglich, während die Schleimhaut sich nicht ganz vereinigen lässt. Drains. Seidennähte der Haut.

Verlauf der Wundheilung: Fieberloser Verlauf. Entfernung der Drains und Nähte nach 3 Tagen. 25. Februar entlassen.

Nr. 131. Sch. Wilhelmine, aufgenommen am 12. Febr. 1890 30 J. alt, Schneidersfrau.

Anamnese: Pat hat sich vor mehreren Jahren die letzten 3 Backzähne des recht. Unterkiefers extrahieren lassen, weil dieselben sehr cariös waren. Vor 1 J. bemerkte sie einen kleinen Knoten am Unterkiefer, entsprechend der Stelle der Zahnlücken; derselbe soll in letzter Zeit schneller gewachsen sein. Pat. klagt über behindertes Kauen. Während des Wachsthums der Geschwulst Gravidität; Abort im 2. Monat.

Lokalbefund: Die 3 Zahnlücken sind mit Ausnahme der mittleren, welche von gallertähnlicher Substanz überlagert ist, von normaler Schleimhaut überzogen. Entsprechend den Zahnlücken schliesst sich seitlich an den Alveolarfortsatz, der etwas verdickt erscheint, eine etwa haselnussgrosse, elastische Geschwulst an, die unter der Schleimhaut gelegen, nur von aussen den Unterkiefer aufgetrieben erscheinen lässt.

Diagnose: Epulis, Riesenzellen-Sarcom des Unterkiefers.

Operation: 14. Februar. Partielle Resection des Unterkiefers. Spaltung der Wange vom Mundwinkel aus bis zum Sitz der Geschwulst. Extraction des 2. Molar, Umschneidung der Geschwulst im Gesunden, Excision und Resection mit Auskratzen des Kieferinnern von Geschwulstmasse mit dem scharfen Löffel, wobei der Nerv nicht geschont werden kann.

Behandlung: Jodoformgazestreifen in d. Wunde mit Herausleitung eines Zipfels. Schluss der Wangenwunde mit Seide.

Verlauf der Wundheilung: Reactionsloser Verlauf. 28. Febr. entlassen.

Ausgang: Mai 1890. Pat. recidiv-frei geblieben; gutes Allgemeinbefinden bis auf ein vitium cordis.

Nr. 132. R. Josephine, aufgenommen am 18. Febr. 90, 60 J. alt, Maurersfrau.

Anamnese: Seit etwa 2 J. bemerkt Pat. am linken Oberkiefer eine kleine Verdickung, die angeblich sich nur wenig verändert hat. Die Zähne hat sie schon früher verloren. Seit etwa $^1/_4$ J. besteht eitriger Ausfluss aus dem linken Nasenloche. Zuweilen nach der Schläfe ausstrahlende Schmerzen.

Lokalbefund: Man fühlt in der Gegend der Fossa canina linkerseits eine kleine halbhaselnussgrosse harte Verdickung, welche man auch vom Munde aus zwischen Oberlippe und Alveolarfortsatz durchfühlen kann. In der Nase nichts besonderes nachweisbar. Eine Probeexcision mit mikrosk. Untersuchung ergiebt die Diagnose.

Diagnose: Oberkiefercarcinom, Cancroid. Die Geschwulst ist von der Schleimhaut des Antrum ausgegangen, ist in die Gegend der Fossa canina nach aussen durchgebrochen, sowie in den oberen Teil der Nasenhöhle hineingewuchert.

Operation: 21. Februar. Totale Resection des linken Oberkiefers mit Dieffenbach'schem Schnitt. Die Gaumendecke ist verdächtig, kann daher nicht geschont werden.

Behandlung: Jodoformgaze in die Wundhöhle. Catgut und Seidennähte der Hautwunde.

Verlauf der Wundheilung: Wundverlauf reactionslos. Allgemeinbefinden wird plötzlich am 12. März schlecht. Pneumonie.

Ausgang: † 12. März 1890. Section: Oedem der Pia, Stirnhöhleneiterung, saure Erweichung in den Lungen; Fettherz mit schlaffer Muskulatur.

Fall aus der Privatpraxis des Herrn Prof. Dr. Rosenbach.

Nr. 133. N. N. Bürgermeisterssohn.

Anamnese: November 1888 bemerkte Pat. an der rechten Wange nahe dem Nasenflügel eine Vorwölbung, sowie einen schmerzlosen Knoten von Haselnussgrösse in der Nähe der Zähne, deren Entstehung auf einen Faustschlag mit Lockerung mehrerer Zähne zurückgeführt wird.

Aetiologie: Trauma.

Lokalbefund: Vordere und hintere alveoläre Wand im Bereiche des lat. Incisivus, Caninus und 1. Backzahnes vorgetrieben; Antrum von Tumormasse erfüllt.

Diagnose: Riesenzellensarcom des rechten Oberkiefers.

Operation: 8. December 1888. Partielle Resection des rechten Oberkiefers, das Stück zwischen mittlerem Schneide- bis 2. Backzahn incl. grösstem Teile der Highmorshöhle umfassend.

Behandlung: Jodoformgazestreifen.

Verlauf der Wundheilung: Reactionslos und aseptisch.

Ausgang: Nach 8 Monaten Recidiv.

Anamnese: Nach 8 Monaten zeigt sich ein Recidiv an dem zurückgebliebenen Oberkieferstück, welches innerhalb 3 Wochen eine erhebliche Grösse erreicht hat. Hereditäres Moment liegt nicht vor.

Aetiologie: Recidiv.

Lokalbefund: Der Rest des Oberkiefers zeigt zwischen 1. und 3. Molar eine Hervorhebung der lingualen und buccalen Alveolarwände.

Diagnose: Riesenzellensarcom des Oberkiefers rechts.

Operation: 27. August 1889. Totalresection des rechten Oberkiefers.

Behandlung: Jodoformstreifen.

Verlauf der Wundheilung: Asept. Verlauf.

Ausgang: Juli 1890. Recidiv-frei, vollkommen gesund.

Bei den grossen und raschen Fortschritten, die die Medizin und insbesondere die Chirurgie heutigen Tages macht, ist es nötig von Zeit zu Zeit eine Sondierung des Materials vorzunehmen, um dadurch sich Rechenschaft geben zu können, was man mit der angewandten Therapie erreicht, wie sich Neuerungen an der Hand einer grösseren Anzahl von Fällen bewährt haben und um wieviel näher man bestehenden, auch jetzt noch nicht gelösten Fragen getreten ist.

Die Berechtigung einer Sondierung des Materials auf statistischem Wege, die ja zunächst den Zweck der eigenen Aufklärung verfolgt, dürfte aber darin beruhen, dass, bei aller Achtung vor dem individuellen Können des Einzelnen in der Chirurgie und bei Inrücksichtnahme

der vollen Bedeutung des Kranken als Individuum, beide, sowohl der einzelne Chirurg als der Patient einem grossen Ganzen sich unterordnen, welches, eine achtunggebietende Zahl umfassend, nur dann die Möglichkeit gewährt, die einer jeden Statistik anhaftenden Fehler auf ein Minimum zu reducieren.

Erst in neuerer und neuester Zeit hat man die volle Wichtigkeit umfassender Statistiken erkannt; man hat in der Erkenntnis des Nutzens statistischen Zusammenfassens die Sondierung fast aller Einzelgebiete der chirurgischen Wissenschaft vorgenommen und hat dadurch nicht wenig zur Förderung der Heilbestrebungen gethan.

Aufgabe dieser Arbeit ist es nun einen Beitrag zur Statistik der Kiefergeschwülste zu liefern, welche während der Jahre 1875—1890, jener Zeit, während welcher Herr Geheimrath Prof. Dr. König, mein verehrter Lehrer, der Göttinger chirurgischen Klinik als Leiter vorgestanden, zur Beobachtung, Operation und Heilung gekommen sind. Es liegt nicht in meiner Absicht aus einer Zusammenstellung von 137 Tumoren Schlüsse ziehen zu wollen, aber wohl wäre es erlaubt, um gleich in medias res zu gehen, fussend auf untenstehende Tabelle der Behauptung eine Stütze zu geben, dass Neoplasmen gleich oft am Ober- wie am Unterkiefer vorkommen.

Weber[1]) will allerdings auf Grund von 712 Kiefergeschwulsten annehmen, dass der Unterkiefer, weil mit 403, während der Oberkiefer nur mit 309 Neubildungen behaftet, der zu neoplastischer Entartung geneigtere sei, — während Birnbaum[2]) mit 42 ($66^2/_3$ %) Oberkiefergegen 21 ($33^1/_3$ %) Unterkiefergeschwülsten das Gegenteil aussprechen könnte.

Aus der Zusammenstellung folgender, der Litteratur entlehnter Zahlen, denen ich diejenigen der Göttinger

Klinik hinzufüge, habe ich meine obige Behauptung gegründet:

Weber	712 Fälle,	davon	309	Oberk.,	403	Unterk.
Gurlt[3])	517 „	„	269	„	248	„
Bayer[4])	65 „	„	34	„	31	„
Birnbaum	63 „	„	42	„	21	„
Hofmokl[5])	49 „	„	27	„	22	„
König (Göttinger chir. Klin.)	137 „	„	76	„	61	„
Summa	1543 Fälle,	davon	757	Oberk.,	786	Unterk.

oder 49,06 % Oberk. und 50,93 % Unterkiefer.

Es wäre auch kaum ein Grund vorhanden, warum gerade der eine, sei es der Ober-, sei es der Unterkiefer einen günstigeren Boden für das Wachstum von Geschwülsten bieten sollte. Die Ursachen, welche überhaupt Geschwülste entstehen lassen, — und dieselben sind trotz der eifrigsten Forschung selbst von Seiten der bedeutendsten Vorkämpfer medizinischer Wissenschaften noch in Dunkel gehüllt, sind unbekannt; weiss man doch selbst jene vielgenannten äusseren und inneren Reize, welche der Aetiologie der Tumoren untergeschoben werden, nicht einmal die Definition zu geben, wie es zur Klärung dieser sehr schwierigen Frage vor allen Dingen notwendig wäre. Wenn man die Vorgänge, welche in ursächlichem Zusammenhange mit der Geschwulstbildung am Oberkiefer (Küster[6]) der complicierten Differencierung desselben, der Dentition, ganz besonders der Anhäufung und Aneinanderlagerung morphologisch und functionell verschiedenartiger Gewebsteile zuschiebt, so ist der Unterkiefer in dieser Beziehung nicht viel anders und günstiger gestellt, gehen in ihm doch dieselben Veränderungen in gleicher physiologischer Weise vor sich und ist

derselbe differencierenden und ohne Zweifel den viel citierten traumatischen Einflüssen gewiss nicht weniger ausgesetzt als der Oberkiefer (s. Birnbaum). Der Zahlenunterschied also dürfte wohl nur in Zufälligkeiten, in äusseren Verhältnissen zu suchen sein.

Ich lasse jetzt eine Tabelle über die Verteilung der während der Jahre 1875 — 1890 beobachteten und operierten Kiefergeschwülste folgen, einerseits der Vollständigkeit halber, andererseits aber auch, um Vergleiche mit anderen Statistiken zu ermöglichen; es ergiebt:

Jahr	No.	Oberk.	Unterk.		Summa
1875	3	1	—	=	1
1876	1	1	—	=	1
1877	2, 4, 6	3	—	=	3
1878	5, 7, 8, 10	2	2	=	4
1879	9, 11—14	2	3	=	5
1880	15—21	4	3	=	7
1881	22—28	4	4	=	8
1882	29—36	4	4	=	8
1883	37—46	7	3	=	10
1884	47—55	4	5	=	9
1885	56—62	4	4	=	8
1886	63—81	12	7	=	19
1887	82—97	8	8	=	16
1888	98—113	7	10	=	17
1889	114—128	9	6	=	15
1890 bis April	129—133	3	2	=	5
	137 Fälle	= 76 Oberk.;	61 Unterk.	=	137

Diese Summe setzt sich aus verschiedenen Geschwulstformen zusammen, die wieder verschieden stark bei beiden Geschlechtern vertreten sind; der Sitz, ob am

Ober- oder Unterkiefer ist ebenfalls in folgender Tabelle berücksichtigt:

					Summe.
Carcinom	M. 26 W. 13 =	Oberk. 39			
„	„ 20 „ 5 =		Unterk. 25	} 64 =	64
Sarcom	„ 9 „ 9 =	Oberk. 18			
„	„ 5 „ 1 =		Unterk. 6	} 24	
(Epulis)	„ 2 „ 12 =	Oberk. 14			= 65
„	„ 5 „ 22 =		Unterk. 27	} 41	
Kystadenom	„ 1 „ — =	Oberk. 1		= 1 =	1
Myxom	„ 1 „ — =		Unterk. 1	= 1 =	1
Elf. Osteom	„ 1 „ — =	Oberk. 1		= 1 =	1
Zahncyste	„ 1 „ — =	Oberk. 1			
„	„ — „ 1 =		Unterk. 1	} 2	
Zahncyste mit Hetorotopie	„ 1 „ — =	Oberk. 1		= 1	= 3
Abn. Zahnentw.	„ 1 „ — =	Oberk. 1			
„	„ 1 „ —		Unterk. 1	} 2 =	2
	Männl. 74 W. 63	Oberk. 76 Unterk. 61			
	Summe 137	Summe 137		} 137 =	137

Während Bayer in seiner Zusammenstellung von 66 Fällen constatiert, dass die Beteiligung des weiblichen Geschlechts an der Erkrankung der Kieferknochen eine vorwiegende sei: 19 Männer und 47 Weiber, und Birnbaum 20 Männer und 37 Weiber, also ein ähnliches Verhältnis giebt, zähle ich 74 Männer und 63 Weiber, was eine Summe von 113 Männern und 147 Weibern ergeben dürfte.

Sehen wir die Statistiken jener Genannten an, so finden wir bald den Grund für die Mehrbeteiligung von Seiten der Frauen. Ganz besonders zeigt die Bayer'sche Arbeit eine bedeutende Ueberzahl an Sarcom, während das Carcinom kaum die Hälfte erreicht. Zum Beweis lasse ich die Bayer'schen Zahlen folgen:

	Oberk.	Unterk.		Summe
Carcinom:	16	1	=	17
Sarcom:	11	27	=	38
Cystom:	2	1	=	3
Myxom:	1	1	=	2
Osteom:	1	1	=	2
Hydrops antri (?):	1	—	=	1
Enchondrom:	1	—	=	1
Fibrom:	1	—	=	1
			Summe:	65

Birnbaum wird wohl Recht haben, wenn er Bayer's geringe Carcinomzahl „Eins" am Unterkiefer dessen Bemühen zuschiebt, die inoperablen, diffusen Krebsfälle als secundäre einfach nicht in die Tabellen aufzunehmen; Bayer mag vielleicht der Hueter'schen Ansicht gehuldigt haben, viele Carcinome zu den kleinzelligen Sarcomen zu rechnen; eine Diagnose aber, welche durch eine exacte mikroskopische Untersuchung gestützt und gesichert wird, wie man das in der Göttinger Klinik stets geübt, lässt Zweifel in dieser Beziehung selbst in diagnostisch schwierigen Fällen nicht aufkommen.

Es ist ja nun bekannt, und unten werde ich näher auf diesen Punkt eingehen, dass das Sarcom und ganz besonders die relativ gutartige Epulis bedeutend öfter bei Frauen vorkommt als bei Männern; meine obige Tabelle giebt auch einen Beitrag zu dieser unanfechtbaren Thatsache.

Es schliesst sich hieran von selbst die Frage, welche von den beiden Geschwulstformen an den Kiefern die häufigere sei; ich verweise hier auf Birnbaum und meine oben angeführten Daten; der Uebersicht wegen lasse ich jedoch eine Zusammenfassung der interessierenden Zahlen folgen:

		Oberk.	Unterk.		Carc.	Sarc.
Bayer	Carcinom	16	1	=	17	
	Sarcom	11	27	=		38
Gurlt	Carcinom	125	147	=	272	
	Sarcom	96	83	=		179
O. Weber	Carcinom	133	162	=	295	
	Sarcom	84	132	=		216
Birnbaum	Carcinom	19	10	=	29	
	Sarcom	15	7	=		22
Hofmokl	Carcinom	9	4	=	13	
	Sarcom	16	12	=		28
Götting. Klinik	Carcinom	39	25	=	64	
	Sarcom	32	33	=		65
		595	643	=	690	548
		Oberk.	Unterk.		Carc.	Sarc.
	Summe:	1238		=	1238	

Es kommen demnach auf 1238 Fälle 690 Mal Carcinom und 548 Mal Sarcom, procentarisch ausgedrückt ein Verhältnis von 55,73% Carcinom zu 44,27% Sarcom; also ein ganz bedeutendes Uebergewicht von Carcinom! —

Carcinom.

In der Göttinger chirurgischen Anstalt ist, um mit der interessantesten, zugleich aber auch bösartigsten Geschwulstform zu beginnen, 64 Mal Carcinom beobachtet und behandelt worden. Seinen Ausgang nahm es 12 Mal vom Kieferkörper, vom Alveolarfortsatz 26 Mal, 6 gingen vom Antrum, 2 vom harten Gaumen, je eins von der vorderen Kieferwand, dem Proc. nasalis, dem Unterkieferwinkel und dem Kinne aus; 14 waren nicht bestimmbar. Es ist überhaupt schwer, den primären Sitz des Kiefercarcinoms auf gewisse Grenzen anzugeben, sicherlich aber

mit grösster Schwierigkeit auf Grund der Krankengeschichten allein, in welchen diese Data nur selten mit Bestimmtheit charakterisiert sind.

Von diesen 64 Carcinomen gehörten 39 Fälle dem Oberkiefer, 25 dem Unterkiefer an, welche ersteren 26 Männer und 13 Weiber, während die letzteren 20 Männer und 5 Weiber betrafen; folgende Tabelle wird das Alter der Kranken zur Zeit der Operation deutlich veranschaulichen:

	Oberkief.	Unterkief.	Summe
Zwischen 40—45 Jahr	3 M. 1 W.	2 M. 2 W.	= 8
„ 46—50 „	5 „ 6 „	3 „ — „	= 14
„ 51—55 „	3 „ 1 „	1 „ 1 „	= 6
„ 56—60 „	7 „ 3 „	6 „ 1 „	= 17
„ 61—65 „	3 „ — „	3 „ — „	= 6
„ 66—70 „	4 „ 1 „	3 „ 1 „	= 9
„ 71—78 „	1 „ — „	2 „ — „	= 3
	26 M. 12 W.	20 M. 5 W.	
	Oberkief.	Unterkief.	

Beide Kiefer: 46 M. 17 W.; Summe = 63.

(Von einer Kranken fehlt die Angabe über das Alter, weshalb ich sie in die Liste nicht habe einreihen können).

Für Männer ist nach dieser Tabelle das Alter zwischen 56—60 Jahren, für Weiber zwischen 46—50 das bevorzugte; auf jeden Kiefer für sich bezogen ergiebt sich dasselbe Resultat. Mit diesen Daten sind die von Winiwarter'schen [7]) durchaus conform, weshalb ich eine grössere Zusammenstellung unterlasse.

Was die Aetiologie betrifft, so ist es nicht Aufgabe dieser Arbeit auf die Theorien über die Entstehung des Krebses im Allgemeinen näher einzugehen, so interessant sie auch sind und notwendig, um dem Verständnis im Einzelfalle als Grundlage zu dienen. Ich weise hier

nur auf die stark angewachsene Litteratur hin, welche durch neuere Arbeiten wie diejenige mit experimenteller Grundlage von Kaufmann[8]): über Enkatarrhaphie von Epithel, welche der Cohnheim'schen Idee eine neue Stütze liefert, in ausserordentlich glücklicher Weise bereichert worden ist. Bekanntlich sagt Cohnheim: „Die wahre Ursache der Neubildung ist nichts weiter, als ein verirrter, nicht verwendeter Embryonalkeim, welcher zu gewissen Zeiten, nach gewissen bestimmten Einflüssen zu wachsen anfangen und durch Vermehrung seiner Elemente schliesslich die Neubildung liefern kann". Schon vor Kaufmann gab Leopold für jene Theorie einen experimentellen Beweis, indem er zeigte, dass Knorpelstückchen von Embryonen nicht allein in anderen Organen conserviert werden, sondern weiter wachsen, wobei der Knorpel allmählich in Knochen übergeht.

Diese Thatsachen sind ausserdem durch 80 gelungene Versuche von Lwoff[9]) noch vermehrt worden. In Bezug auf die Litteratur im allgemeinen und speciellen möge hingedeutet sein auf König[10]), Waldeyer[11]), Billroth[12]), Winiwater[7]), Lücke[13]), Virchow[14]), Rindfleisch[15]), Birch-Hirschfeld[16]), Gaul[17]), Allgayer[18]), Virchow[19]), v. Nussbaum[20]), Malassez[21]). Auch die Tiersch-Waldeyer'sche Theorie, welche die Carcinome echten Epithelien entstammen lässt, hat insbesondere durch jene Arbeit über Enkatarrhaphie zweifellos eine wertvolle Beigabe zur Vervollständigung des Beweises für die Richtigkeit der Behauptung jener Autoren erhalten. Die Frage, ob Krebs primär im Knochen auftreten kann, ist längst durch die Tiersch-Waldeyer'sche Theorie widerlegt worden. Es ist überzeugend dargethan worden, dass nur echte Epithelien die Matrix für den Krebs geben können. Neben vielen Experimenten,

welche beweiskräftig für diese Theorie sind, nenne ich die insbesondere die Kiefer betreffenden Ausführungen Allgayers über Malassez; ich glaube, dass es der Mühe lohnt, seine Worte hier citieren zu dürfen; er sagt: „In allerneuester Zeit hat nun Malassez durch Nachweis der von ihm sogenannten „paradentären Epithelreste" d. h. von persistirenden, ganz normal auch beim Erwachsenen vorkommenden Epithelanhäufungen in unmittelbarer Umgebung der Zähne, eine Theorie für den Ursprung dieser centralen, epithelialen Kiefertumoren geschaffen, wodurch sie alle einheitlich erklärt und auf den einen Ausgangspunkt zurückgeführt werden können. Es ist dies, wenigstens speziell für die Entstehung von Kiefertumoren, eine sehr wichtige Bestätigung der von Cohnheim generalisierten Theorie von der Entstehung der Geschwülste überhaupt aus persistierenden, embryonalen Zellresten". Kaufmann's und Allgayer's Arbeiten ergänzen sich und geben Cohnheim im allgemeinen und Tiersch-Waldeyer im speciellen Recht. Auf jene Theorien, welche Mikroorganismen als aetiologisches Moment beschuldigen (Scheurlen, Nepveu u. A.), ist hier nicht der Ort näher einzugehen.

Wenden wir uns jetzt zu der in meiner Statistik der Krankengeschichten angegebenen Aetiologie. Ich muss zu meinem Bedauern sagen, dass bezüglich dieses Punktes die Angaben ausserordentlich spärlich sind. Von Heredität oder exquisiter Familiendisposition zu Carcinombildung ist in keinem Falle etwas bekannt. In einem Falle (Nr. 44) ist Hydrops tuberculosus des Kniegelenks vorhanden; ob dieser aber in irgend einem ursächlichen oder dispositionellen Zusammenhange mit dem Oberkiefercarcinom gestanden, lässt sich wohl kaum behaupten. Ein Trauma war 4 Mal (Nr. 15, 17, 96, 130) beschuldigt,

nur 2 Mal (Nr. 27 und 112) konnte das Leiden auf langjähriges Tabackrauchen zurückgeführt werden; Zahnleiden wurden nur fünf Mal als causales Moment angeführt, und dazu sind diese Angaben auch nicht einmal ganz zuverlässig. Es ist schwer hierüber genaue Daten zu geben; die meisten Autoren legen heute auf die Bedeutung des Traumas das grösste Gewicht. v. Nussbaum, v. Winiwater, sowie Goeury u. A. haben in den Unbilden der Witterung einen wichtigen Factor finden wollen; sie weisen auch auf das Rasieren des Bartes mit schlechten Messern, auf die im ganzen mangelhafte Reinlichkeit und Reinhaltung des Körpers bei den niederen Klassen der Bevölkerung hin. Wie weit diese Punkte eine Rolle spielen, ist festzustellen noch nicht möglich gewesen; jedenfalls aber verdienen sie eine gewisse Beachtung. In Rücksicht hierauf ist die Beschäftigung der Individuen und ihr Stand nicht ganz gleichgültig. Es ist deshalb in den Krankengeschichten die Aufnahme einer Rubrik für den Stand nicht unterlassen worden. Das Resultat einer Zusammenfassung dürfte zeigen, dass 34 Individuen der rauhen Witterung ausgesetzt, 17 durch ihre Beschäftigung mehr geschützt gewesen sind; über 13 ist eine bestimmte Aussage nicht möglich. Wenn man die hygienischen Verhältnisse heranziehen will, die ja die bemittelten Klassen in so mannigfaltigen Beziehungen ganz bedeutend günstiger als die weniger bemittelten stellt, so dürfte das Ergebnis nicht wesentlich verschieden von den schon aufgeführten Zahlen sein. Meine Tabellen weisen die allerverschiedensten Stände und Klassendifferenzen, Land- und Städtebewohner auf. Die Krebsbefallenen finden sich wie ersichtlich am zahlreichsten unter den ärmeren Kreisen und zwar der der rauhen Witterung ausgesetzten Landbevölkerung vor. Ob schlechte Ernährung von Einfluss,

kann wohl nicht ganz positiv beantwortet werden; es ist durchaus keine Seltenheit, dass die Kranken sich eines guten, bisweilen an das Ausgezeichnete grenzenden Allgemeinbefindens erfreuen, was Charles Moore, wie von Winiwater angiebt, zu dem Ausspruche Veranlassung gab, „dass der Krebs der Ausfluss einer zu guten Gesundheit sei".

Wenn man die Form des Carcinoms abhandeln will, so müsste man streng pathologisch-anatomischen Grundsätzen gemäss scheiden zwischen Plattenepithel-, Cylinderepithel- uud Drüsenzellenkrebs. In den Krankengeschichten ist die Diagnose meist nur mit dem klinischen Begriff „Krebs" „Carcinom" fixiert worden. Da in der weitaus grössten Mehrzahl der Fälle das Plattenepithelcarcinom am Kiefer vorkommt, so ist diese Thatsache vielleicht stillschweigend bestätigt worden. Es ist mir infolgedessen nicht möglich eine genaue Statistik der Krebsform wiederzugeben. Mit einer Bezeichnung versehen sind nur die wenigen Fälle: Nr. 24 bei einem Bienenwärter und Nr. 49 bei einem Ackersmann mit colossalen Drüsenpacketen = Carc. medullare, Nr. 47 (Oberamtmannsfrau) und Nr. 79 (Bahnwärtersfrau) = Adeno-Carcinom; ein Mal ist Carcinoma alveolare und zwar bei einem Tagelöhner (Nr. 64) constatiert worden.

Die Consistenz ist natürlich eine sehr verschiedene gewesen, je nachdem es sich um eine härtere oder weichere Form handelte, abhängig davon, ob Stroma oder Parenchym vorherrschend war; die Farbe der Geschwulst war zum grossen Teil durch den Blutgehalt und den Grad der Degeneration bedingt. Zur Erklärung für das Schwinden der Knochensubstanz zu Gunsten der Geschwulstmasse mögen Billroth's Worte dienen:

„Die Knochen werden von diesen Krebsen ver-

zehrt, aber nicht blos in der Art, dass sie von den andrängenden Geschwulstelementen usuriert werden, wie etwa bei einem Aneurysma, sondern es findet eine eigentliche Infiltration des Knochens mit Geschwulstzellen statt".

Differentiell-diagnostisch käme die Syphilis und die Tuberculose in Betracht. Für erstere ist der meist schmerzlose Verlauf characteristisch und der für gewöhnlich gleichzeitige Befund von Narben auf der Haut und im Rachen, von Defecten des Kehldeckels, des Septum narium und der Stirnbeine. Drüsenschwellungen fehlen vielfach ganz; Ausdrücken sebumartiger Massen wie beim Carcinom ist nicht möglich. Die therapeutische Einwirkung von Jodkali auf die Gummata, und die mikroskopische Untersuchung lassen noch etwaige Zweifel in der Diagnose nicht mehr zu. (Schech[22]). Ganz ähnlich die Tuberculose; die Schmerzen sind gering oder garnicht vorhanden; von Lymphadenitis ist selten etwas zu bemerken, während das Carcinom in einer grossen Zahl von Fällen, allerdings spät, letztere Erscheinung zeigt und meist mit lancinirenden Schmerzen einhergeht. Die Tuberculose ist selten im Munde primär, sondern gewöhnlich fortgeleitet von einem Herde in der Lunge; die Untersuchung der Lungen ist also in diagnostisch schwierigen Fällen ein guter Notbehelf; das Carcinom dagegen ist zumeist localisiert, geht über gewisse Grenzen selten hinaus. Das sicherste Mittel differentiell-diagnostischen Schwierigkeiten mit Erfolg entgegenzutreten, ist, abgesehen von dem Ausbleiben der Reaction nach Koch'schen Einspritzungen, was gegen Tuberculose spricht, der mikroskopische Nachweis von characteristischen Krebszellen in dem einen Fall, in dem anderen Fall von Tuberceln mit Riesenzellen und Tubercelbacillen.

Wenn mit oben genannten Merkmalen eine Verwechse-

lung des Carcinoms mit Syphilis und Tuberculose ausgeschlossen wird, kann noch immer betreff der Lokalität des Krebses Schwierigkeit entstehen. In dieser Beziehung sind die Neoplasmen der Fossa spheno-maxillaris von einiger Wichtigkeit. Nach Langenbeck[23]) sind sie besonders daran erkennbar, als sie auf die Veränderung der Dimensionen der Kieferwände keinen activen Einfluss ausüben, während die echten Kiefergeschwülste und insbesondere diejenigen des Antrum die Wandungen der Höhle nach allen Seiten ausdehnen, sodass mit Verschiebung der Orbitalplatte nach oben Exophthalmus, der Gaumenplatte nach unten Verengerung der Mundhöhle mit Schlingbeschwerden und Platzmangel für die Zunge entsteht; die Atmung wird durch die vorspringende Nasenwand und durch Verengerung der Choanen behindert, und last not least bekommt das Gesicht durch die vorgewölbte Facialwand ein gedunsenes Aussehen. (Froschgesicht) (König[24]).

Diese Punkte führen mich gleich zur Besprechung der Symptome und des Verlaufs, welche im allgemeinen eine merkwürdige Verschiedenheit aufweisen, die einerseits von dem Sitze, andererseits von der Grösse der Geschwulst abhängig zu sein scheint. In wenigen Fällen hat das Carcinom wenig oder keine Symptome gezeigt, es sei denn Oedem des Gesichts und geringe ziehende Schmerzen. Vielfach begannen die Beschwerden mit Zahnschmerzen, welche durch Compression der Zahnnerven mit nachfolgender Zahncaries infolge mangelhafter Innervation zu erklären wären; die beschuldigten Zähne wurden dann meist extrahiert, und der Patient hatte darauf kurze Zeit Ruhe, bis neue Exacerbationen gleicher Art eintraten, sodass allmählich der Kiefer von allen Zähnen spontan durch Lockerung oder durch Kunsthülfe befreit wurde. War der Krebs nicht von

aussen auf den Kiefer übergegangen, in welchem Falle früh eintretende Ulceration der Schleimhaut auch früh sich etablierende Beschwerden unangenehmster Art mit sich bringt, so war dem von intacter Schleimhaut bedeckten Neoplasma der Weg durch die leer gewordenen Alveolen gebahnt. Mit Entfernung des die Geschwulst in ihrem Wachsthum behindernden Objectes nehmen die Schmerzen um ein geringes ab, dafür aber die Geschwindigkeit zu, mit welcher die Krebsmassen an die Oberfläche wuchern, wo meist eine sich schnell ausdehnende Exulceration nicht lange auf sich warten lässt. War der Verlauf erst so weit gediehen, so begannen die Beschwerden intensiver und prägnanter zu werden; Foetor ex ore, weite Infiltration der Weichteile, des Zahnfleisches, der Gaumen- und Wangenschleimhaut, selbst der äusseren Haut machen sich bemerkbar, welch letztere arge Verwachsungen zeitigt; die Lymphdrüsen, welche lange von der Affection frei zu bleiben scheinen, werden, falls der Tumor nicht den Oberkiefer betrifft, meist bald mit ergriffen. In meiner Statistik von 64 Carcinomen sind nur 19 Mal Drüsenvergrösserungen mit krebsiger Infiltration beobachtet worden; ein ähnliches Resultat giebt v. Winiwater mit 17 von 51 Fällen. Dabei ist auch noch in Rücksicht zu ziehen, dass diese Zellen für die erste Aufnahme und die meist wenige Tage darauf stattfindende Operation gelten, zu welcher sich die Patienten erfahrungsgemäss als letztes Hülfsmittel zur Beseitigung ihrer Beschwerden entschliessen. Jener Zeitpunkt ist meist ein verhältnismässig später, weshalb die Resultate der Operation so oft keine befriedigenden sind. Ich komme weiter unten hierauf zurück.

Bei der Betrachtung der Ausdehnung des Carcinoms fällt Einem auf, dass, viel mehr, als der Unterkiefer-

krebs, welcher sich selten weiter, als auf die nächstgelegenen Lymphdrüsen, auf das Zahnfleisch, die äussere Haut, die Unterlippe und selten auf die Zunge und Tonsillen erstreckt, der Krebs des Oberkiefers das Nachbargewebe und die Nachbarorgane ergreift und zerstört. Nicht allein, dass die Augenwinkel und die Lider in Mitleidenschaft gezogen werden, selbst der Bulbus erkrankt mit, wovon Nr. 27, 47, 67, 74, 127 berichten, sodass die Enucleation dringend indiciert ist. Die Nasenhöhle erfährt bedeutende Verengerungen durch Einwuchern der krebsigen Massen oder abnorme Vorbuchtung ihrer lateralen Wand; das gleiche geschieht mit dem Mundhöhlendach, wenn es nicht durch die Infiltration mit Krebszellen gar zum Schwund gebracht worden ist. Die Folgen einer starken Beengung von Mund- und Nasenhöhle sind Schling- und Atembeschwerden, welche als äusserst lästige und gefürchtete Symptome bekannt sind. Meine Krankengeschichten weisen 10 solcher Fälle auf: Nr. 1, 19, 24, 30, 69, 75, 92, 103, 127 und 132. Ein Mal sind die Siebbeinzellen, ein Mal der Nervus hypoglossus afficiert. Von Gehörsstörungen ist nichts notiert, und dennoch möchte ich wegen der Nähe der Tuba Eustachii, die so leicht zur Verstopfung neigt, sowohl durch allerhand Fremdkörper, als auch durch einen circumscripten Katarrh der Nasen-Rachenhöhle, es für höchst wahrscheinlich halten, dass diese Affection weniger deutlich in dem Symptomencomplex hervortritt, wenngleich auch dieselbe „in vielen Fällen“ vorhanden sein dürfte. Nasenbluten, Fisteln und Thränenträufeln sei noch erwähnt, obgleich eigentlich zu der vorigen Gruppe gehörend. Von Usur der Schädelbasis habe ich über „einen“ Fall zu referieren.

Von grossem statistischen Interesse ist die Feststellung der Zeit, während welcher das Kiefercarcinom, von

seinem Beginn, d. h. von der ersten Wahrnehmung seines Bestehens an bis zur Operation von dem Patienten getragen wurde. In meiner Tabelle A sind diese Punkte genau fixiert, weshalb ich auch dahin weisen möchte. Aus jener Zusammenstellung (Rubrik „Dauer“) geht hervor, dass die Erkrankungsdauer am Oberkiefer zwischen 3 Wochen und 10 Jahren, am Unterkiefer zwischen 4 Wochen und 3 Jahren liegt; für beide Kiefer zusammen ein Durchschnittsverhältnis von 10,77 Monaten. Der Fall Nr. 71, mit grosser Wahrscheinlichkeit ursprünglich ein Cancroid, das auf den Kiefer übergegangen ist, welcher nämlich ein 10 Jahre andauerndes Geschwulstwachstum aufweist, ist wohl für die etwas höhere Durchschnittszahl als diejenige von v. Winiwater = 9,9 Monaten verantwortlich zu machen. Zum Vergleich mit den Mammacarcinomen gebe ich die von Herrn Dr. Hildebrand [25]), meinem hochgeschätzten Lehrer, gefundenen Durchschnittszahlen an; er sagt: „Die durschschnittliche Zeit des Bestehens des Tumors bei denen ohne Achseldrüsen- und ohne Hauterkrankung betrug $8^3/_4$ Monate, bei denen ohne Hauterkrankung $9^3/_4$ Monate, bei denen mit Achseldrüsen-, aber ohne Hauterkrankung 11 Monate, bei denen mit Hauterkrankung $13^1/_3$ Monate“. Die hieraus gezogene Allgemein-Durchschnittszahl dürfte 10,75 Monate ergeben, eine Zahl, welche mit der von mir für Kiefercarcinome gefundenen ungefähr übereinstimmt.

Ich wende mich jetzt zur Operation, nachdem ich kurz vorher die Tracheotomie resp. die Voroperation berührt haben werde. Die Meinungen über dieselbe sind auch heute noch sehr geteilt; der Methoden sind viele; die Erfahrungen der Kliniker sind verschieden von einander. Prof. König's Erfahrungen, die er in den

klinischen Stunden bei vorkommenden Fällen mitteilte und in seinem Lehrbuche, auf das ich mehrfach hingewiesen, ausgeführt hat, lauten dahin, dass jene Voroperationen, die Gosselin-Verneuil'sche Choanentamponade, Nussbaum's beölte Leinwandcompresse über Kehlkopf und Schlund, Rose's Operation bei hängendem Kopfe und Trendelenburg's Tampon-Canüle, von Hahn modificiert, viel zu sehr überschätzt worden sind, selbst nicht wegzuleugnende Nachteile besitzen, wie die kolossalen Blutverluste bei der Rose'schen, die Unzuverlässigkeit bei der Trendelenburg'schen Methode, welch letztere eine vorzügliche wäre, wenn der Tampon wirklich luft- und wasserdicht schliessen und nicht bisweilen platzen würde, wie Nr. 3 in Tabelle „C" und zur Evidenz die betreffende Krankengeschichte gelehrt, ein Ereignis, welches nicht zu Gunsten des Apparates und dessen Anwendung spricht. In allerneuster Zeit ist die Tamponcanüle Trendelenburg's durch Riedel der Art verändert und verbessert worden, dass dieselbe den an sie gestellten Anforderungen wirklich entsprechen soll. Für jene Fälle, wo die Gland. thyreoidea eine erhebliche Vergrösserung erfahren und die Trachea durch Einbuchtungen in ihrem Lumen verengert, hat Prof. König eine lange biegsame Canüle construieren lassen. Unter den 38 Fällen von Oberkiefer-Carcinom (bei Unterkiefer-Neoplasmen kommt eine Voroperation obiger Art nicht in Betracht), welche während der letzten 15 Jahre operiert worden sind, ist nur 10 Mal die Tracheotomie in Anwendung gezogen worden, und zwar, weil die betreffenden Patienten besonders empfindlich erschienen und die Operation eine ausgedehnte zu werden versprach. In allen anderen Fällen aber wurde in halbsitzender Lage bei combinierter Morphiumchloroformnarkose, welche zur

Erhaltung der Kehldeckelreflexe aber nur im Anfange bei den Hautscheitten eine einigermassen tiefe, dagegen nach Ausführung derselben eine leichte, mehr oberflächliche sein durfte, operiert. Aus den Arbeiten von Rose, über die anhaltend tiefe Narkose bei blutigen Mundoperationen[26]), Gluck und Zeller, die prophylact. Resection der Trachea[27]), Max Müller, Oberkieferresection am hängenden Kopfe[28]) und aus Birnbaum's Statistik geht hervor, dass die Rose'sche Methode für kleine, kurzdauernde Operationen im Munde recht geeignet, dagegen nicht empfehlenswert ist für so lang währende wie die totale Resection des Oberkiefers.

Was nun die Operation selbst angeht, so sprechen wir hier einerseits von einer Totalresection, welche am Oberkiefer unter 38 Fällen 32 Mal, am Unterkiefer unter 24 Fällen 13 Mal unternommen wurde, anderseits von einer Partialresection, welche 6 Mal am Ober- und 11 Mal am Unterkiefer zur Ausführung gelangt ist.

Die bei der Oberkiefer-Totalresection in Betracht kommende Schnittrichtung ist fast stets die Dieffenbach-Wilm'sche gewesen, welche bekanntlich am inneren Augenwinkel einsetzt, seitlich an der Nase um den Nasenflügel zur Mitte des Oberlippen-Philtrums hinzieht und die Oberlippe in der Mitte spaltet; dazu ein Schnitt parallel dem Orbitalrande, welcher Schnitt jedoch von Prof. König im rechten Winkel zu der an der Nasenseite gemachten gezogen wird. Dieser Modification liegt die Ueberlegung und Erfahrung zu Grunde, dass jener in den inneren Augenwinkel geführte Schnitt einen spitzen Lappen mit der wenig breiten Basis nach unten erzeugt, wodurch derselbe in der Ernährung vielfach und meist so bedeutend beeinträchtigt wird, dass er necrotisiert, abstirbt. Diese unangenehme Complication wird durch

eine Winkelstellung von 90° so gut wie umgangen, was für die Cosmetik von nicht zu unterschätzender Bedeutung ist. Nur 3 Mal wurden andere Schnittrichtungen gewählt; teils wegen der Befürchtung einer Fistelbildung, teils wegen ausgedehnter Verwachsung der Geschwulst mit der Haut wurde im Fall 26 und 43 der Langenbeck'sche Bogenschnitt vom Jochbogen nach dem Nasenflügel bevorzugt; im Fall 112, jenem Carcinom, welches sich über beide Kiefer erstreckt hatte, wurde der von Velpeau angegebene vom Jochbogen nach dem Mundwinkel gerichtete Schnitt in Anwendung gezogen.

Das Bestreben das Periost zu schonen und vermittelst des Elevatoriums abzuhebeln ist in den allermeisten Fällen ein hoffnungsloses Beginnen, weil dasselbe gewöhnlich mit in das Bereich der Zerstörung gezogen worden ist. Die Abtrennung des Oberkieferknochens von den Nachbargebilden geschah mit Meissel und Stichsäge, welch letztere Prof. König wegen ihrer Handlichkeit gern gebraucht, während die Kettensäge ihm kaum jemals zu Gesicht kommt. Die Operation ist die gewöhnliche, typische und bedarf weiter keiner Worte. Wo eine Erhaltung des Schleimhautüberzuges des harten Gaumens nur irgendwie angängig, wurde der Versuch gemacht ihn zu schonen; unter den 38 Fällen (conf. Tab. A.) konnte nur 7 Mal das Involucrum erhalten werden und zwar nur zwei Mal (Nr. 1 und Nr. 79) mit günstigem Erfolge; in allen übrigen Fällen starben die Patienten trotz des Versuches den natürlichen Gaumenlappen zu schonen (Nr. 30, 43, 65, 71, 94). Mehrere Operationen gaben Anlass zur Deckung des Defectes durch eine Plastik, die in 3 Fällen in Herabpräparierung eines Stirnlappens (Nr. 5, 65, 67), die in Fall Nr. 20 in einer Lippenplastik und in Fall Nr. 37 in einer Wangenlappenbildung bestand. Leider

starben die Meisten mit Plastik Operierten zu schnell dahin, sodass ein Urteil über die Plastik zu geben nicht möglich ist. Der Umfang der Operation war natürlich ein ausserordentlich verschiedener, stets abhängig von der Ausdehnung der Geschwulst, sodass man vielfach sich mit der Totalresection nicht begnügen durfte, sondern die afficierte Orbitalplatte selbst mit der Orbita, Nasenmuscheln und Siebbeinzellen, teilweise Excision der Lippe, Lymphdrüsen und anderer Weichtheile vornehmen und jene Gebilde mit entfernen musste; ich verweise deswegen auf oben gesagtes und auf die Krankengeschichten.

Was den Unterkiefer betrifft, so wurde hier meist auf einen dem Kieferrande entlang laufenden Hautschnitt ein senkrechter entweder von der Mitte der Unterlippe oder vom Mundwinkel gezogener gesetzt, wodurch der Entstellung durch sichtbare Hautnarben am meisten aus dem Wege gegangen wurde. Von besonderer Wichtigkeit ist gerade hier die Schleimhaut zu schonen, weshalb ihre Durchschneidung von der Mundhöhle aus auf den Knochen, wie auch umgekehrt vom Knochen aus nach der Mundhöhle hin thunlichst vermieden wurde, wenngleich der leitende Gesichtspunkt wie am Oberkiefer auch hier der war, dass die Ausdehnung des Carcinoms massgebend sei, ob und wie weit die Schleimhaut geschont oder geopfert werden müsste.

Abgesehen von zwei Fällen (Nr. 7 und 23), welche eine Aetzung der Wundhöhlen mit Chlorzink erheischten, wurde nur mit destilliertem Wasser gereinigt, mit Sublimat desinficiert, darauf die Wundhöhle mit Jodoformgazestreifen ausgefüllt und mit Seidennähten verschlossen bis auf ein mässig kleines Loch, welches für die Herausleitung der Gazestreifen bestehen blieb. Wo nötig, wurde die Zunge durch einen starken Faden wäh-

rend, selbst längere Zeit nach der Operation fixiert, um einem möglichen Zurücksinken der Zunge und in Folge dessen eintretender Asphyxie vorzubeugen.

Für die kleineren Tumoren wurde die Partialresection (s. o.) ausgeführt, welche in fast allen Fällen vom Munde aus unternommen werden konnte, wodurch die Cosmetik, am Gesicht ein so bedeutender Factor, nicht berührt zu werden brauchte. Die Blutung als unangenehmste Begleiterin der Operation, welche an anderen Stellen des Körpers, besonders den Extremitäten so ausgezeichnet durch Esmarch's Binden beherrscht werden kann, ist hier sehr verschieden stark und nur durch schnelles Unterbinden der sprützenden Arterien einzuschränken möglich.

Wenn man den Verlauf der Wundheilung in Augenschein nimmt und zugleich die Krankengeschichten und die Tabellen A und B vergleichend betrachtet, so muss Einem auffallen, dass bei aller Anerkennung der Neigung der Kieferwunden zu schneller Heilung selbst trotz schwerster Eingriffe, ein grosser Schritt vorwärts in der Heilung und Herabsetzung der Mortalität durch die Einführung und richtige Gebrauchsanwendung der Jodoformgazestreifen gethan worden ist. Während bis zum 1. Juni 1881 ohne Jodoformgazestreifen behandelt wurde, endeten unter den 17 operierten Carcinom-Fällen 14 Fälle letal, 3 nicht letal; ein Fall (Nr. 1) wurde geheilt. Mit Einführung des genannten Gazestreifens, der in fast allen Fällen in Anwendung gezogen wurde, änderte sich das Verhältnis wesentlich zu Gunsten der Neuerung. Es starben allerdings von den seit Juni 1881 operierten 47 Carcinom-Fällen 29, aber 8 Fälle wurden auch geheilt. In Zahlen wiedergegeben dürfte die Formel lauten:

$$17 : 1 = 47 : 8 = 3 : 1$$

d. h. infolge der Behandlung der Wunde mit dem Jodoformgazestreifen gesunden „drei“ mal mehr Carcinomkranke als vor Einführung dieser Methode! Nur in 2 Fällen hat man von der Anwendung des Jodoforms Abstand nehmen müssen, da bei der Wundheilung Complicationen durch Uebelkeit und Erbrechen entstanden waren (Nr. 47 und 65); 3 Mal wurde der Wundverlauf durch Erysipel gestört (Nr. 16, 18 und 29); ein Mal (Nr. 1) trat Lähmung des Nerv. facialis ein; wiederholt operiert wurde 5 Mal (Nr. 2, 15, 16, 25 und 53).

Ich komme jetzt zur Frage der Heilung, des Punktes, um den sich natürlicher Weise alles dreht; in meinen Tabellen ist gerade dieses Moment besonders gewürdigt und möchte ich daher gern auf jene Aufzeichnungen hinweisen. Wenn man früher sich mit dem „Geheilt entlassen“ begnügte und seine Heilungsresultate darnach berechnete, ist man heute einer ganz anderen Anschauung und spricht erst dann von wirklicher Heilung, wenn der Operierte gesund und von Recidiven frei geblieben ist, nicht allein für die nächsten wenigen Wochen und Monate nach der Operation, sondern für Jahre, deren Minimum meist mit zwei bezeichnet wird. Um von wirklichen Heilungsresultaten zu berichten, ist man daher heute noch verpflichtet, sich mit dem weiteren Schicksal der Patienten bekannt zu machen. Meine Bemühungen durch schriftliche Anfragen das Resultat jeder der 137 Operationen nach Verlauf längerer Zeit, d. h. von Jahren in Erfahrung zu bringen, sind zwar nicht alle von Erfolg gekrönt, aber doch in der weitaus grössten Mehrzahl. Was das Carcinom angeht, so sind von 64 Anfragen nur 7 mit „Unbekannt“ oder „Verzogen“ beantwortet; von den übrigen ist alles Wissenswerte angegeben.

Das Operationsresultat möge durch folgende Tabelle beleuchtet werden:

Gestorben an den Folgen der Operation:	26 =	41,93 %
Gestorben an Recidiv:	17 =	27,42 %
Operiert u. entlassen, später unauffindbar:	8 =	11,12 %
Mit Recidiv lebend:	4 =	5,01 %
Geheilt:	9 =	14,52 %
Summa:	64 =	100,00 %

Eine thatsächliche Heilung von 9 unter 64 an Krebs operierten Kranken = 14,52 % — mit thatsächlich bezeichnet, weil 2 Jahre lang und noch bedeutend längere Zeit nach der Operation ein Recidiv nicht aufgetreten und im übrigen vollständiges Wohlsein bestanden hatte, — ist kein schlechtes Resultat, ja sogar besser, als die in annähernder Weise aufgefasste Heilung von 5 unter 38 von v. Winiwater der Billroth'schen Klinik entnommene Zahl, die als procentarische gleich 13,1 lautet. Eine Analysierung der Winiwater'schen Fälle von Heilung lässt seine Zahl noch viel geringer erscheinen, sodass auch selbst die drei als sicher geheilt bezeichneten Fälle kaum der Kritik Stand halten dürften, da bei einem dieser drei die Heilung auf ein $1^1/_2$ Monate noch nach der Operation ausgebliebenes Recidiv gebaut wird. Die procentarische Ziffer hat sich somit um mindestens, ja mehr als 1,42 verbessert, ein Zeichen dafür, dass die Methoden zur Heilung dieser früher und teilweise jetzt noch von einem grossen Teil des Laienpublicums als unheilbar angesehene Krankheit, verbessert und vervollkomnet worden sind und stetig und fortschreitend es werden. Es ist also auch hier bewiesen, dass als wichtigstes Factum der Statistik, die Heilbarkeit der Carcinome durch die Operation, denn nur eine solche darf in Betracht kommen, keinem Zweifel unterliegt.

Ich halte es für überflüssig, ja für unrichtig, jene Daten betreff der Heilung aus der vorantiseptischen Zeit, die in grosser Ausführlichkeit von Hofmokl gesammelt und einer Bearbeitung unterzogen worden sind, mehr als zu citieren; — es ist ja auch zu berücksichtigen, dass zu jener Zeit eine so ausgedehnte Operation ein Wagnis gewesen ist; — in gleicher Weise ist die Dissertation Bosse's[29]) aus dem Jahre 1865 und die sehr fleissige Arbeit von Rabe[30]) zu beurteilen. Dieselben beziehen sich durchweg auf die Vor-Lister'sche Zeit, in welcher auch die Diagnosenstellung nicht mit der heute üblichen Genauigkeit und Präcision, mit Schnitt- und Färbemethoden fixiert werden konnte, woraus sich heute leicht genug manche Fehlerquellen in den älteren Casuistiken und die wenig scharfe und bestimmte Scheidung zwischen den Begriffen Carcinom und Sarcom erklären lassen.

An den Folgen der Operation sind von den 64 Operierten 26 = 41,93 % gestorben. Winiwater giebt von 38 Operierten 14 = 36,80 % an. Die Todesfälle verteilen sich folgendermassen: (conf. Tab. A und B).

Anämie	4
Marasmus	1
Meningitis pur.	1
Lungenemphysem	1
Tracheo-Bronchitis . . .	1
Bronchitis capillaris pur. .	1
Schluck-Pneumonie . . .	17
Summa	26

Merkwürdig ist die isolierte Stellung v. Winiwater's mit 1 Fall von Pneumonie als Todesursache, während Küster und Birnbaum, sowie meine Statistik die grössten Verlustquellen unter der Rubrik der Schluck-Pneumonie finden. v. Winiwater zeigt aber andrerseits

Rubriken wie Collaps, Jauchung um die Wunde, Glottisoedem, Erysipel und Pyämie, Rubriken, welche hier durchaus fehlen. Der Grund für diesen grossen Abstand der Todesursachen ist nicht ganz klar; warum dort die Lungenerscheinungen so sehr in den Hintergrund treten, während sie hier mehr als die Hälfte der Operierten dem Exitus letalis zuführen, ist schwer zu entscheiden. Die Aspiration von jauchigem Sekret, welche illusorisch zu machen selbst alles Desinficieren der Mundhöhle nichts zu nützen scheint, muss auch hier die Ursache der Aspirations-Pneumonie gewesen sein. Diese Complicationen auszuschliessen wird erst die Zukunft lehren, woran wohl nicht zu zweifeln ist.

Die Anämie ist nicht so sehr häufig und findet wie die anderen Todesursachen ihre Erklärung von selbst. Die Meningitis dürfte wohl kaum anders zustande gekommen sein, als dadurch, dass auf dem Wege der Knochenöffnungen die Infectionserreger von der eiternden Wundhöhle oder einem uneröffneten Reticulum aus allmählich an die Hirnhäute gelangten und diese in den bekannten Entzündungszustand versetzten. Bemerkenswert ist, dass die Section nur ein einziges Mal Metastasen nachgewiesen hat und zwar carcinomatöse Drüsen hinten an der Wirbelsäule bei Schluckpneumonie und brauner Atrophie der Herzmuskulatur. (cf. Sectionsbefund von Nr. 34).

Was die an Recidiv Verstorbenen betrifft, so weist meine obige Tabelle (s. auch Tab. A u. B) die Zahl 17 = 27,42 % auf. Ich ziehe wieder v. Winiwater zum Vergleich heran, welcher unter 38 13 tötliche Recidive = 34,2 % notiert hat. Auch hier ist einegeringe Differenz vorhanden; viel grösser dagegen ist der Unterschied zwischen der früheren und der heutigen Operationsweise, welch letztere seit circa 2—3 Decennien zu-

rückdatiert und die Umschneidung des Neoplasma stets in den gesunden Gewebsteilen gebietet, was vor den letzten Decennien nicht geschah, und weshalb fast jeder Operation Recidive folgen mussten. Die damalige Anschauung von der Unheilbarkeit der Krebse ist also leicht genug erklärlich. Seitdem ist man allerdings einen bedeutenden Schritt weiter gekommen, das Ideal, die Ausschliessung jeglichen Recidivs jedoch noch nicht erreicht. Man hat, um möglichst gründlich zu operieren, die mehr der Cosmetik angehörende Partial-Resection mehr und mehr zu Gunsten der Anwendung der radicalen Totaloperation fallen lassen; folgende Zahlen werden beweiskräftig sein:

Oberkiefer:	33	Totalres.	und 6	Partialres.
Unterkiefer:	14	„	„ 11	„
Summa:	47	Totalres.	und 17	Partialres.

also ein bedeutendes Uebergewicht der Totalresection. Und dennoch Recidive! Man hat die Narben als Recidivbringend angeschuldigt, doch scheinen Beweise dafür noch nicht erbracht zu sein. (Billroth und Boegehold). Die Geschwulst ist ja meist infiltriert und weich, grenzt sich nicht scharf von dem Nachbargewebe ab, treibt hierhin und dorthin nach der Peripherie ihre Tochterzellen; diese sind mit dem Mikroskop schon nicht leicht auffindbar; der Chirurg kann nun aber nur mit makroskopischen Grenzen arbeiten, und so erklärt es sich wohl, dass hier und dort Keime der Geschwulst dem Messer entgehen, dass diese Keime mehr oder weniger rasch wachsen und das gefürchtete Recidiv zu Tage fördern. Wie schnell das Recidiv eintritt, zeigen die betreffenden Krankengeschichten und meine Tabellen A u. B in der Rubrik „Zeit zwischen Operation und Tod“.

Folgende Tabelle möge die Zeitdauer zwischen Operation und Todbringendem Recidiv veranschaulichen:

An Recidiv gestorben:	1	Pat. nach	1	Mon.
	1	„ „	2	„
	1	„ „	4	„
	4	„ „	6	„
	2	„ „	8	„
	2	„ „	9	„
	2	„ „	12	„
	1	„ „	14	„
	1	„ „	18	„
	2	„ „	?	„

Die Durchschnittszeit dürfte somit 4,35 Monate betragen.

Was die „Recidiv-freie Zeit nach der Operation“ betrifft, so giebt auch hierüber Tabelle A u. B Aufschluss, allerdings nur in soweit wie zu erfahren möglich gewesen. Ich greife nur die kürzeste Zeit von 4 Wochen (Nr. 22 und 37) und die längste Zeit von 11 Jahren (Nr. 8) heraus.

Die Rubrik „Zeit zwischen Operation und Tod“ bebegreift die bedeutsamen Unterschiede in sich von kürzester Dauer = $1^1/_2$ und wenigen Stunden (Nr. 69 und 128) und von längster Dauer = $1^1/_2$ Jahr (Nr. 25).

Tabellarisch geordnet zeigt sich folgendes:

1	Pat.	lebte	noch	wenige	Stunden			
1	„	„	„	$1^1/_2$		„		
1	„	„	„	4		„		
1	„	„	„	.	.	.	.	1 Tag
2	„	„	„	.	.	.	.	2 „
4	„	„	„	.	.	.	.	3 „
3	„	„	„	.	.	.	.	5 „
2	„	„	„	.	.	.	.	8 „
2	„	„	„	.	.	.	.	10 „

2	Pat. lebten noch	11 Tag			
1	„ „ „	16 „			
1	„ „ „	20 „			
1	„ „ „		3 Woch.		
1	„ „ „		5 „		
2	„ „ „			1 Mon.	
1	„ „ „			2 „	
2	„ „ „			4 „	
4	„ „ „			6 „	
2	„ „ „			8 „	
3	„ „ „			9 „	
2	„ „ „			— „	1 Jahr
1	„ „ „			2 „	1 „
1	„ „ „			6 „	1 „

Die durchschnittliche Dauer zwischen Operation und Tod dürfte 3,45 Monate = 3 Mon. 1 Woche 6 Tage sein. Wenn man dazu die gefundene Durchschnittszahl von 10,77 Mon. für die Zeit von der ersten Wahrnehmung der Geschwulst bis zur Operation hinzu addiert, so würde mithin die mittlere Dauer der ganzen Erkrankung, also von der ersten Wahrnehmung derselben an bis zum Exitus letalis = 14,22 Monate lauten.

Ich habe mit Absicht eine Rubrik unter der Bezeichnung „Mit Recidiv lebend“ aufgestellt, weil solche Patienten natürlich nicht als geheilt angesehen werden dürfen. Wenn ich den Fall Nr. 8 hier mit einreihe, so will ich trotzdem der starken Vermuthung den Raum nicht benehmen, dass statt einer Latenz von 11 Jahren eine Neuerkrankung hier vorliegen mag. Von einer ausserordentlich kurzen, Recidiv-freien Zeit, nämlich von nur 3 Wochen berichtet Nr. 5. Die Nachrichten über diesen Fall sind keine sehr ausgiebigen; ich möchte wohl glauben, dass dieser Fall doch in die Totenliste gehört, da

die letzte Operation im October 1878 stattfand und es etwas schwer fallen würde anzunehmen, dass selbst eine sehr kräftige Constitution während mehr als 10 Jahre dem Krebsmarasmus Stand gehalten haben sollte.

Durch die Vervollkommnung der Operationsmethoden und die bessere Wundbehandlung, durch die im allgemeinen und im speciellen sorgfältigere Nachbehandlung und die Inanspruchnahme der Technik, insbesondere der Gaumenprothese, ist sowohl hinsichtlich der Function als auch in Bezug auf die Cosmetik in dem letzten Jahrzehnt ein grosser Fortschritt erzielt worden. Gestörte Sprache und behindertes Schlucken ist meist bald beseitigt, Augenstörungen wie Neurokeratitis paralytica und ganz besonders das Doppeltsehen in Folge Herabsinkens des Bulbus nach Wegnahme der Orbitalplatte, die Asymetrie des Gesichts und noch manche andere Störungen sind bei Anwendung der heutigen Hilfsmittel selten, oder wenn vorhanden, jedenfalls durch dieselben erfolgreich zu bekämpfen.

Ich wende mich jetzt zu der als zweite Gruppe aufgestellten Form der Geschwülste, zur Besprechung der:

Sarcome.

Von den 65 Sarcomen, welche zur Beobachtung und Operation gelangten, hatten 24 ihren Ursprung von dem Antrum Highmori resp. vom Kieferknochen selbst genommen; 41 sind Tumoren des Zahnfortsatzes beider Kiefer gewesen, Epuliden, welche wegen ihres eigenartigen klinischen Verhaltens wie relative Gutartigkeit, Form und Aussehen mich veranlassten, aus ihnen in meinen Tabellen eine selbstständige Gruppe zu machen, während ihre Besprechung gemeinschaftlich mit den anderen Sarcomen an dieser Stelle stattfinden soll. Erstere 24 Geschwülste sind, was ihren Ursprung betrifft, leider nicht genau

fixiert gewesen; jedenfalls aber sind sie periostalen oder ostalen Ursprungs (s. König) und zwar je nachdem sie „dem Knochen ohne Knochenschale aufsitzen und von dort sowohl nach aussen wie nach der Kieferhöhle hin wachsen und, wenn der kleinzelligen Form angehörend, den Knochen zum Schwinden bringen, — oder sie sind ostaler Natur, verbreiten sich mit dem Bindegewebe der Havers'schen Canälchen, bringen den Knochen zur Resorption, während dabei meist, gleich wie bei den enostalen Fibromen, eine Ossificationsschale vom Periost aus gebildet wird".

Ein gleiches gilt für die Epulis, welche, wie der Name besagt, nur eine topographische Bezeichnung vorstellt, früher aber mit Form und Ursprung verquickt worden ist; sie ist ebenfalls dem Periost des Kiefers oder seinem Marke entsprungen, wobei das Zahnperiost nicht unerwähnt gelassen werden darf. Diesbezügliche Bemerkungen sind in den Krankengeschichten nur in den seltensten Fällen gegeben, hier fehlen sie allerdings gänzlich aus leicht begreiflichen Gründen.

Was das mikroskopische Verhalten der Kiefer-Sarcome anlangt, so zeigten sich gerade hier die merkwürdigsten Variationen; als reine Rund-Zellen-Sarcome sind 3 (Nr. 3, 36 u. 129), 2 als Spindelzellen-Sarcome (Nr. 48 u. 110), 5 als Riesenzellen-S. (Nr. 11, 32, 33, 41 u. 117), 2 als Osteo-S. (Nr. 46 u. 52), 2 als Myxo-S. (Nr. 45 u. 91), 1 als Myxo-Chondro-S. (Nr. 87) und 1 als Chondro-S. (Nr. 126) bezeichnet worden.

Es ist längst bekannt, dass die Riesenzellen-Sarcome die anderen an Zahl weit übertreffen, glücklicherweise aber prognostisch die günstigsten sind. Anders verhält es sich mit dem Rundzellen-Sarcom; dieses ist ein recht bösartiges, zu Metastasenbildung und Recidiven gern ge-

neigtes, welches rasch wächst und den damit Befallenen mit der gleichen Sicherheit wie es die Carcinome vermögen, dem Exitus letalis entgegenführt. Ueber die Häufigkeit von Carcinom gegenüber dem an den Kiefern vorkommenden Sarcom habe ich mich des Näheren schon oben verbreitet; ich weise deshalb auf die dort gewonnenen Resultate auf Grund der Zusammenstellung mehrerer Statistiken hin. An jener Stelle habe ich der Epulis in Zusammenhang mit dem Sarcom Erwähnung gethan. Gerade bei der Zusammensetzung der Epulis spielt das Riesenzellen-Sarcom eine Hauptrolle, indem es in der überwiegenden Mehrzahl der Fälle: 22 Mal die Structur bedingte, während das Rund- und Spindelzellen-Sarcom 5 Mal, das Fibro-, das Osteofibro-Sarcom und das Granulationsgewebe je ein Mal in Betracht kam; 11 Mal ist nur die Diagnose: Sarcom bestätigt worden.

Ueber die Aetiologie sind die Angaben ebenso spärlich wie beim Carcinom. Trauma, cariöse Zähne, erschwerter Durchbruch der Zähne, Hyperaemie sind die bemerkenswerten Punkte, ja Gravidität und Lactation werden genannt: s. Fall Nr. 13, 55, 116 u. 131; man bedenke aber wie viel Tausende Frauen schwanger werden und dennoch von Kiefer-Sarcom und Epulis im besonderen nicht heimgesucht werden. Es ist merkwürdig genug, dass von den Sarcomen gerade die Epuliden mit weit grösseren Zahlen das weibliche Geschlecht befallen; in dieser Beziehung ist besonders characteristisch der Unterkiefer, welcher nur in 5 Fällen bei Männern, dagegen in 22 Fällen bei weiblichen Individuen afficiert gewesen ist. Diese weiblichen Epulis-Kranken beider Kiefer (der Oberkiefer begreift in 14 Fällen nur 2 männliche, dagegen 12 weibliche Individuen) zeigen eine Alters-Statistik, wie folgt:

Zwischen	9—14 Jahren:	4	Patientinnen.
	15—24 „	5	„
	25—40 „	14	„
	41—50 „	7	„
	51—63 „	4	„
		34	Patientinnen.

Es ist also nicht das jugendliche, sondern das mittlere Alter das von Epulis am meisten heimgesuchte. Nehmen wir nun an, dass die Hälfte jener sich zwischen 15 und 50 Jahren Befindlichen geboren hat und denselben Traumen oder richtiger gesagt, demselben ursächlichen Moment ausgesetzt war, wie die übrigen Frauen, so bleiben von den 13 als kleinste Zahl angenommen, 9 noch übrig, welche ihre Epulis nicht auf Gravidität zurückführen können. Es ist also kaum anzunehmen, dass die Gravidität mehr als eine Prädisposition ist sowohl für das Wachstum von Geschwülsten im allgemeinen, denen uns noch unbekannte Ursachen zu Grunde liegen, und insbesondere der Epulis-Sarcome, als auch, wie ganz bekannt, für das Einsetzen von Krankheiten aller Art, deren Aufzählung ihrer grossen Zahl und Mannigfaltigkeit wegen ich mir an dieser Stelle erspare.

Die Wachstumsdauer der Geschwulst von der ersten Wahrnehmung derselben an bis zu deren Operation ist eine recht variable und wechselt zwischen 2 Wochen und 16 Jahren, was eine Durchschnittsdauer von 8 Mon. 1 Woche und $1^1/_2$ Tagen ergiebt; dem Carcinom gegenüber von 10,77 Monaten eine etwas kürzere Dauer.

Ganz anders als beim Carcinom verhalten sich die Erscheinungen, die die Sarcome veranlassen. Selten mit Schmerzen verbunden wachsen sie mit mehr oder weniger Geschwindigkeit und können selbst Apfel- und Faustgrösse erlangen, wodurch Verdrängung von Nach-

barorganen und ausserordentliche Entstellung des Gesichts ohne Beeinträchtigung des Allgemeinbefindens bisweilen die einzigen störenden Momente werden.

Recht typisch in dieser Beziehung ist der im Anhang gegebene Krankeitsbericht eines angeblich auf Faustschlag gegen die Oberlippe mit Lockerung von mehreren Zähnen zurückgeführten Oberkiefer-Riesenzellen-Sarcoms, den ich hier einzureihen der Güte des Herrn Prof. Dr. Rosenbach danke. Dass der Faustschlag das ursächliche Moment nicht gewesen, lässt sich allerdings nicht beweisen; es liegt jedoch die Vermutung sehr nahe, dass das Sarcom schon vorhanden gewesen, durch das Trauma aber einen Anstoss zu excessivem Wachstum erhalten hat. Drei Wochen nach dem Faustschlag hatte sich nun ein haselnussgrosser Tumor gebildet ohne Schmerzen und Beschwerden irgend welcher Art, der aber wegen seines raschen Wachstums zu Befürchtungen uud Sorgen Anlass gab. Die Partialresection war nicht genügend; ein Recidiv etablierte sich innerhalb 8 Monaten und forderte die radicale Totalresection, die auch zum gewünschten Resultat, der gänzlichen Heilung geführt hat.

In der Mehrzahl der klinischen Fälle war eine einmalige Operation indiciert, in nur 7 Fällen mit vorheriger Tracheotomie (s. Tabelle C. Rubrik 5) und Anwendung der Trendelenburg'schen Canüle. Was diesen Punkt betrifft, ebenso was die Technik der Operation angeht, die hier 19 Mal in Totalresection, deren Hauptcontingent auf die echten Sarcome fällt, und 47 Mal in partieller Resection bestand, weise ich auf das beim Carcinom gesagte hin. Die letztere Operation umgrenzt fast ausschliesslich die Epuliden, für welche eine eigene Tabelle aufgestellt worden ist.

Der therapeutische Erfolg ist hier ein durch-

aus verschiedener; gerade hier tritt der scharfe Unterschied zwischen dem Kiefer-Sarcom und dem Sarcom des Alveolarrandes, nämlich der mehr gutartigen Epulis hervor. Während die letztere so gut wie durchgehends als „dauernd geheilt“ anzusehen ist, obwohl meine Liste nur 19 angiebt, — von einer beträchtlichen Anzahl von Operierten ist nichts zu erfahren möglich gewesen, — und während nur drei von Recidiv Befallene verzeichnet sind, aber von keinem Einzigen ein auf die Operation oder die Geschwulst selbst zurückführbarer Ausgang in Tod bekannt geworden ist, stellen sich die Resultate der ersteren ganz anders dar, mehr denjenigen ähnlich wie sie bei Carcinom gewonnen worden sind. Die Angaben sind hier leider sehr spärlich und fehlen in einer Anzahl von Fällen gänzlich; ich muss aus den Gründen darauf verzichten, Statistiken über diese Punkte zu erheben, denn Statistiken haben ja nur dann den von ihnen gewünschten Wert, wenn ihre Basis eine sichere und breite ist. Aus demselben Beweggrunde sind Vergleiche mit den bei Carcinom erzielten Resultaten fortgelassen. Es sei mir nur gestattet kurz mitzuteilen, dass von 24 Operierten 10 „dauernd geheilt“ worden sind; 10 sind gestorben; 3 Mal trat Recidiv auf mit letalem Ausgang; 2 Mal ist von Schluckpneumonie berichtet; die Zeit zwischen Operation und Tod ist nur in wenigen Fällen angegeben und schwankt zwischen 1 Stunde und 6 Monaten, die Recidiv-freie Zeit zwischen 4 Wochen und 3 Jahren.

Die Prognose ist nach den oben ausgeführten Bemerkungen also eine ganz verschiedene, von der Form und ganz besonders von der Topographie abhängige; eine Epulis hat die günstigste Prognose quoad vitam et valetudinem, während das Sarcom des Kieferkörpers und als

solches ganz besonders das Rundzellen-Sarcom auf gleicher Stufe mit den Erfolgen bei Carcinom stehen dürfte. —

Kystadenom.

Für die Seltenheit des Kystadenoms am Kiefer spricht, dass während des Zeitraums von 15 Jahren ein Einziges in der hiesigen Klinik zur Beobachtung gekommen ist. Es handelt sich in No. 15 meiner Statistik um ein wahrscheinlich von der Schleimhaut des harten Gaumens ausgegangenes, cystisch degeneriertes Adenom, welches 2 Jahre Wachstums benötigte, um Haselnussgrösse zu erreichen. Der von dem als gutartig zu bezeichnenden Tumor Befallene war ein 34jähriger Arbeiter, der, wie meistens der Fall, für die Entstehung der Geschwulst kein ursächliches Moment anzuführen wusste. Er verspürte weder Schmerzen, noch hatte er nennenswerte Beschwerden als die Sorge, das Neoplasma könne krebsig degenerieren, weshalb er sich zur Exstirpation entschloss. Dieselbe konnte ohne Narcose mit Schonung der Schleimhaut, welche vollständig gesund war, unternommen werden. Soweit wie möglich aseptisch gehalten, mit Drainage versehen, heilte die Wunde in acht Tagen. Etwas Sekretverhaltung wurde vorher noch beseitigt und Patient bald darauf entlassen. Leider konnte über das weitere Ergehen des Operierten nichts in Erfahrung gebracht werden; dennoch ist wohl bei der bekannten Gutartigkeit dieser Geschwulstform anzunehmen, dass Recidive nicht eingetreten sind und Patient „dauernd geheilt“ ist.

Myxom.

Das Myxom scheint ein ebenso seltenes Vorkommnis am Kiefer zu sein, wie das soeben erwähnte Kystadenom. Ich habe nur einen Fall (No. 38) von Myxom des Unter-

kiefers zu verzeichnen und weise auf jene Krankengeschichte hin.

Wie bei allen anderen Geschwülsten ist auch hier die Ursache des Entstehens der Geschwulst in Dunkel gehüllt. Was die Veranlassung betrifft, so glaubte Pat. sie auf einen cariösen Zahn, den er sich selbst extrahiert hatte, schieben zu müssen. Es ist allerdings schwer zu sagen, ob eine Verbindung zwischen dem cariösen Zahn, dessen Extraction und dem Auftreten des Myxoms bestanden hat. Birch-Hirschfeld spricht sich bei der Definition des Myxoms folgendermassen aus: Das Myxom sei eine dem Typus des Schleimgewebes entsprechende Geschwulst, welche teils als hyperplastische Wucherung, teils scheinbar heteroplastisch auftrete. Virchow's Meinung lautet ähnlich; er sagt: „Ein Myxom besteht aus gewuchertem Schleimgewebe, und da das Schleimgewebe in seiner regelmässigen Erscheinung ein Embryonalgewebe ist, so kann man in einem gewissen Sinne auch sagen, das Myxom entstehe aus einem embryonalen Gewebe.“ Weiter unten sagt er: „Nun giebt es aber ausser dem ursprünglichen oder primären Schleimgewebe auch ein durch acquirierte Metaplasie entstandenes, secundäres Schleimgewebe, welches erst im Erwachsenen sich bildet, und auch aus diesem secundären Schleimgewebe kann durch Hyperplasie ein Myxom hervorgehen.“ Virchow hält das Myxom also für eine secundäre Metaplasie. Die Meinungen beider Forscher decken sich im wesentlichen; damit ist aber noch nicht das veranassende Moment erklärt. Selbst wenn man die Schmelzpulpa, welche bekanntlich nach Gegenbaur und anderen aus Gallertgewebe besteht, heranziehen und der Cohnheim'schen Theorie von der Versprengung der Keime und ihrem latent bleiben bis zu einem gewissen Moment

huldigen und dazu noch die Virchow'schen Ansichten über Metaplasie hinzufügen will, ist dennoch nicht alles erklärt.

Ich komme auf meinen Patienten zurück, der ein kräftiger, sonst vollkommen gesunder Mensch, ein Schneider von 50 Jahren ist. Das Wachstum seiner Geschwulst ging langsam vor sich und dauerte bis zur Operation „ein" Jahr. Der Form nach und topographisch verhält sie sich genau wie eine Epulis mit gesunder Schleimhautbedeckung. Erst die Excision eines Stückchens der Geschwulst zur Feststellung der Diagnose und die mikroscopische Untersuchung beweist das Vorhandensein eines Myxoms.

Wegen der Grösse des Tumors und um gründlich zu operieren war die Spaltung des rechten Mundwinkels indiciert. Excision im Gesunden mit Hinterlassung einer dünnen Knochenspange war die Aufgabe der Operation.

Unter den üblichen antiseptischen Cautelen verheilte die Wunde reactionslos, sodass acht Tage nach der Excision Patient als „geheilt" entlassen werden konnte. Auf briefliche Anfrage erfuhr ich, dass bis jetzt ein Recidiv nicht eingetreten und Pat. vollkommen gesund ist.

Osteom.

Nur „ein" Fall von Osteom ist in meiner Statistik erwähnt, ein Beweis für sein seltenes Vorkommen am Kiefer. Dieser Fall (No. 102) betrifft einen kräftigen, jungen Menschen von 21 Jahren, einen Schäfer, welcher seit 6 Jahren bemerkt haben will, dass sein linker Oberkiefer dicker als der rechte sei. Langsam gewachsen wurde die Grössenzunahme zumal in letzter Zeit rapide und verlief mit Schmerzen.

Die letztere Angabe scheint etwas isoliert dazustehen;

in anderen Berichten ist nur von schmerzlosem Verlauf die Rede. In meinem Falle scheint besonders während der letzten Zeit die Verdrängung der Nachbargebilde mit der Grössenzunahme der Geschwulst in keinem gleichen Verhältnis mehr gestanden zu haben, weshalb die nächstgelegenen Nerven gewiss einem abnormen Drucke ausgesetzt wurden der dann wohl die Schmerzen verursachte.

Was die Form der Geschwulst betrifft, so handelte es sich um eine enostale, d. h. nach Virchow um eine aus den Innern des Knochens hervorgegangene Geschwulst, welche den Knochen schalig auseinandergedrängt, um eine Geschwulst, welche aus compacter Knochensubstanz mit Havers'schen Canälchen und Lamellensystemen bestanden hat, um ein Elfenbein-Osteom!

Dass aetiologisch örtliche Einwirkungen wie irritative Processe in Frage kommen, ist kaum zweifelhaft. Dass die Zähne aber als solche in Betracht zu ziehen sind, ist hier, wo bei der vollständigen Zahl derselben von Retention wohl keine Rede sein kann, nicht anzunehmen; von einer Prädisposition wissen wir nichts genaues, über in Frage kommende Erblichkeit ist hier nichts bekannt.

Die Krankengeschichte giebt viele Anhaltspunkte für ein Hervorgehen des Tumors aus einer Wand des Innern der Kieferhöhle, auch Anhaltspunkte für die Annahme eines eingekapselten Osteoms, wofür die starke Auftreibung der Nasalwand, in Folge deren die Nase um ein bedeutendes nach rechts verdrängt und verengt wurde, wofür die Verschiebung des Bulbus nach oben und aussen, wofür ferner die Abflachung des harten Gaumens und ganz besonders die Vorwölbung der Facialwand des Kiefers spricht. Die Enucleation resp. totale Resection des afficierten Oberkiefers mit Erhaltung des mucös-periostalen Gaumenlappens zeigte das Antrum vollständig von Knochen-

masse ausgefüllt, welche auf dem Durchschnitt gleichmässig grau-weiss erschien.

Die Prognose ist eine sehr gute; allerdings ist über den bald hergestellten und als geheilt entlassenen Patienten späterhin nichts zu erfahren möglich gewesen. Doppeltsehen, welches sich nach geschehener Operation einstellte, sowie ein 2 Markstück grosser Gaumendefect, dessen Entstehen nicht gehindert werden konnte, wurden durch Prothese so gut wie vollständig gehoben, ebenso wie die Cosmetik und insbesondere die Symetrie des Gesichts in ausgezeichneter Weise wieder hergestellt wurde.

Cysten.

Kiefer- und insbesondere Zahncysten sind im allgemeinen kein so seltenes Vorkommnis, und dennoch finden wir in unseren Tabellen, welche über einen Zeitraum von 15 Jahren verfügen, nur 3 Fälle angegeben. Der Grund für diese geringe Zahl mag darin liegen, dass die Mehrzahl der Cysten der ambulatorischen Behandlung, der Poliklinik angehören, deren Listen hier nicht vorliegen. Marchant hat z. B. als zufälligen Befund an 17 Kiefern 11 mal Schleimcysten vorgefunden; das ist jedenfalls „häufig“ zu nennen; bei Tieren, Wiederkäuern, sollen nach Goubeaux (Comptes rendues et Bullet. de la Soc. de Chir. 1852) Cysten sogar noch viel häufiger als beim Menschen sein. Bekannt ist, wie oft heute, wo gynaekologische Operationen keine Seltenheit mehr sind, die Ovula Nabothi der Uterus-Schleimhaut gefunden und nebenbei mit entfernt werden. Analogen Verhältnissen wie die innere Auskleidung des Uterus unterliegt auch die Mundschleimhant. In dieselbe sind viele Drüsen eingebettet, sie ist von einer dicken Lage Epithel bedeckt, die bisweilen recht beträchtliche Zapfen in die Tiefe

schickt, hier sind ausserdem die Zähne mit ihrer Dislocationsfähigkeit, die oben schon erwähnten Malassez'schen „paradentären Epithelreste", welche sehr zu cystischer Entartung neigen sollen, hierhin wirken so viele und mannigfache Reize, Traumen aller Art, sodass zur Erklärung des Entstehens von hier auftretenden Cysten und zwar Schleimcysten kaum etwas noch fehlen dürfte.

Von den 3 hier in Betracht kommenden Cysten sind 2 (No. 104 und 114) zur letzteren Gruppe zu rechnen, d. h. sie sind Schleimcysten, hervorgegangen entweder direct aus Schleimdrüsen, oder, ist dies nicht der Fall, dann indirect aus Epithelzapfen oder paradentären Resten, welche der schleimigen Metamorphose anheimfielen, allmählich dünnflüssiger wurden und schliesslich jene bekannte helle, selten mit Blut untermischte, Serumartige Flüssigkeit darstellten = „Schleimcysten" wurden. In 2 Fällen sind es parostale Gebilde, in No. 104 bei einer 29jährigen Arbeitersfrau, die seit einem Jahre eine ohne Schmerzen sich zu Wallnussgrösse vermehrende Oberkiefer- und Wangenschwellung links bemerkt haben will, — in No. 114 bei einem 59jährigen Tischler, der schon seit 3 Jahren eine langsam wachsende, keine Beschwerden verursachende Geschwulst seines linken Unterkiefers beobachtet habe.

Etwas anders verhält sich die Aetiologie und der Verlauf der in No. 122 citierten folliculären, aus dem Zahnsäckchen des noch nicht voll ausgebildeten, retinierten Weisheitszahnes entstandenen Zahncyste. Der Träger derselben, ein 21jähriger Schuhmacher, hatte 2 Jahre lang eine Verdickung der Wange rechts von der Nase bemerkt; 3 Monate vor der Operation nahm die Anschwellung bedeutend zu, und zugleich kam noch ein zweiter Tumor zwischen Oberkiefer und Alveolarfortsatz

zum Vorschein. Fluctuationsgefühl, Durchscheinen der Flüssigkeit mit gelblicher Farbe und Fehlen des Weisheitszahnes sind hier die hervorstechensten Momente. In allen 3 Fällen wurde die Incision mit Ablassen der Flüssigkeit vorgenommen, die in den vorgenannten zwei Fällen viel Cholestearinkrystalle, Blutkörperchen und Detritus enthielt; in No. 122 dagegen zeigte sich milchige Flüssigkeit mit eitrigen Massen, welche dem Antrum entquollen, und dies um so leichter, als die vordere Wand in Markstückgrösse rareficiert war. Der fehlende Weisheitszahn wurde von einem Säckchen umschlossen an der Orbitalplatte sichtbar und aus seinem Versteck durch Extraction entfernt.

Das aetiologische Moment für die Entstehung dieser letztgenannten Cyste ist wohl damit klargelegt, dass man den dislocierten Zahn als Urheber, der als Fremdkörper gleich wie die Echinococcen in der Leber und anderen Organen wirken, anzuschuldigen genötigt ist. Dass derselbe keine Wurzeln hat, liegt einfach daran, weil er auf jener Bildungsstufe, auf welcher nur die Krone existierte, stehen geblieben, und weil zur Bildung von Wurzeln meist die Notwendigkeit der richtigen Einstellung in die abzuschliessende Zahnreihe erforderlich ist. Die Dislocation dürfte auf congenitale Processe zurückzuführen sein. Ich verweise in dieser Beziehung und überhaupt was das Allgemeine über Kiefercysten betrifft, auf die Litteratur hin, hebe nur als besonders bemerkenswert hervor Virchow's klassische Arbeit über krankhafte Geschwülste.

Was den Heilungsverlauf angeht, so ist darüber wenig zu sagen. Alle Wunden in der Mundhöhle haben ja eine besondere Tendenz zu rascher Verheilung. Ist der Balg der Cysten entfernt, so ist in kurzer Zeit das verdrängte Gewebe wieder vereinigt und ein Recidiv so gut wie ausge-

schlossen; länger dauert die Rückbildung, wenn vom Balge nichts exstirpiert worden und er sich selbst überlassen bleibt. In unseren Fällen wurde nach Art der Behandlung anderer Höhlenwunden nur Jodoformgaze in das Cavum hineingestopft. Das sich abspaltende Jod scheint sehr günstig auf die Cystenwand und die Bildung von guten Granulationen zu wirken, die einen raschen Verschluss der Höhle herbeiführen. Unsere Patienten wurden schon innerhalb 2 bis 6 Tagen nach befriedigendem Wundverlauf nach Hause geschickt; seitdem liessen sie aber nichts von sich hören, ein Symptom, welches bei der bekannten Gutartigkeit der Kiefercysten, auf völlige Gesundheit und Recidivlosigkeit bei den in Frage kommenden Patienten schliessen lässt. —

Fassen wir nun in kurzen Worten das Resultat, welches in therapeutischer Hinsicht erzielt worden ist, zusammen (vgl. Allgemein-Statistik), so ergiebt sich, dass die 137 Operationen, welche 65 Mal in Total- und 68 Mal in Partialresectionen (dazu 3 Mal in Incisionen) bestanden hatten, 41 definitive Heilungen zur Folge hatten, während 57 Fälle letal endeten; die Ausgänge der übrig bleibenden sind nicht bekannt, jedoch fällt der grösste Teil derselben in die Rubrik der prognostisch günstigen; es würde daher wohl keine zu grosse Kühnheit sein, wenn man jenen Rest von 39 Patienten in die Rubrik der mit günstigem Ausgang geheilten aufnähme, was dem Thatsächlichen nicht allzu ferne stehen dürfte, ja demselben in der Mehrzahl dieser Fälle sicherlich entsprechen wird. —

Anhang.

In die Reihe der echten Kiefergeschwülste habe ich einen Fall aufgenommen, welcher streng pathologisch-anatomisch nicht dahin gehört, aber ein um so grösseres klinisches Interesse darbietet, als die Kiefer durch sie pseudo-neoplastisch verändert wurden und ein Bild zeigten, wie es Einem selten vor die Augen tritt. Es handelt sich nämlich in Nr. 98 meiner Krankengeschichten nach Angabe des Krankenjournals um eine abnorme Zahnentwickelung, welche, wie ich glaube, speciell zu bezeichnen ist als „Heterotopie, Retention und Ueberzahl von Zähnen beider Kiefer“. Es ist hier nicht der Ort auf diesen Fall ausführlich einzugehen, einmal weil er strenge genommen nicht hierher gehört, anderseits aber, weil derselbe schon eine ausführliche Besprechung von Seiten meines hochgeschätzten Lehrers, Herrn Dr. Hildebrand erfahren hat, sodass auf jene Arbeit, die demnächst im Druck erscheinen wird, zu recurrieren ist. Ich will deshalb nur mit wenigen Worten das ganze Krankheitsbild berühren.

Wie aus dem Krankenbericht hervorgeht, sind dem Jungen, dem 9jährigen Fuhrmannssohn Wilhelm F. aus Bl., welcher aus gesunder Familie stammt und selbst gesund keine Anomalien wie hier in Betracht kommende Polydactylie besitzt, bis zu seinem jetzigen Alter von 9 Jahren schon 12 Zähne extrahiert worden, um eine seit einem Jahre bestehende, schmerzlose Schwellung der linken Gesichtshälfte zu beseitigen. Die Schwellung wurde allmählich weicher; vor ½ Jahre wurde durch eine Incision Blut und Eiter aus dem Tumor entleert.

Bei der ersten Vorstellung des Knaben in der chirurgischen Klinik boten sich der Inspection und Unter-

suchung jene Erscheinungen dar, welche in der Krankengeschichte genauer präcisiert, hier eine Veranschaulichung in folgendem Schema finden mögen:

Oberkiefer.

links			rechts	
2 rudiment. Backzähne	2 Backzähne am harten Gaumen; (Praemolaren?)	Can.. $Inc._I$	$Inc._I$	1 Backzahn . . . . (Molar I ?)
			nach vorn gerichtet	

Unterkiefer.

links					rechts				
Schleimhaut	Backz. zu gross (Molar I ?)	Backz.	Can.	$inc._{II}$ $Inc._I$	$Inc._I$	$inc._{II}$	Can..	Backz. (Molar I ?)	Schleimhaut
					schräg u. um die Längsachse rotiert.				

Aus diesem Schema erhellt, dass der kleine Patient jetzt 17 sichtbare Zähne besitzt, nachdem er schon 12 nicht näher bezeichnete durch Extraction verloren hat.

In drei Sitzungen, zwischen denen jedesmal mehrere Monate lagen, wurden die nötigen Operationen vorgenommen, welche in Eröffnung der afficierten Kiefer und Excision nebst Extraction einer grossen Anzahl von Zähnen bestanden, die teils in ihrer vollen Ausbildung, teils rudimentär, hier als Zapfenzähne, dort als Zahnfragmente sich dem Auge darboten, an einigen Stellen zu 4—6 zusammenlagen, an anderen grössere und kleinere Convolute darstellten, sodass nach Trennung dieser durch eine feste Zwischensubstanz sogen. Betoamischung an einander gekitteten Zähne eine Zählung weit mehr als 50 Zähne jeglicher Bildungsstufe ergeben durfte. Folgendes Bild zur Illustration des Operationsresultates:

Oberkiefer.

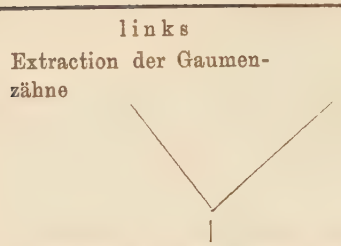

Entfernung von 50 Zähnen aus beiden Kieferhöhlen; eine spätere Operation am linken Oberkiefer-Antrum bringt nochmals eine grosse Anzahl von Zähnen jeglicher Bildungsstufe zum Vorschein; mit Obigem im ganzen mehr als 80 Zähne.

Unterkiefer.



Hühnerei grosse Auftreibung des Knochens. Entfernung einer beträchtlichen Anzahl von voll ausgebildeten Zähnen und vielen Zahnrudimenten. (Die Zahl ist nicht angegeben.)

Mit Uebergehung der Behandlung und des Heilungsverlaufes, welcher, wie nicht anders bei der üblichen Antisepsis zu erwarten, ein im ganzen günstiger war — betreff der einzelnen Momente giebt die Krankengeschichte Aufschluss, — wende ich mich gleich zu den Zahnverhältnissen, welche der Patient 2 Jahre später — im April 1890 — nach dem liebenswürdigen Berichte des Hausarztes, Herrn Dr. Theopold, dem ich an dieser Stelle für die bezüglichen Mitteilungen gern meinen Dank ausdrücke, zeigte, und darf in folgendem den Befund wiedergeben:

Oberkiefer.

sieben Zähne sämmtlich unregelmässig gestellt.	
links	rechts
1 Backzahn Can. . Inc.$_I$ (2. Molar ?) vor $^1/_2$ Jahre durchgebrochen.	Inc.$_I$ . . 4 kleine unregelmässig stehende Backzähne.

Unterkiefer.

links	rechts
Alle Zähne in normaler Form und Zahl.	Inc.$_I$. Can. Backz. . . (Molar I ?)

Wenn man erwägt, wie viele Zähne in den Kiefern unseres Patienten bis zu jenem Datum überhaupt produciert worden, so ergiebt sich aus folgendem, dass weit mehr als 112 Zähne gebildet worden sind:

12 Zähne, extrahirt vor Aufnahme des Befundes,
17 „ beim Befunde im Ober- und Unterkiefer,
80 „ aus beiden Oberkiefern
Beträchtliche Anzahl Zähne aus dem linken Unterkiefer } durch die Operation gewonnen,
3 „ nach zwei Jahren noch durchgebrochen.

112 Zähne, welche der Patient als Minimum bis April 1890 produciert hat.

Diese ungeheure Zahl dürfte fast einzig dastehen; vergleichbar könnte höchstens die von Bardeleben in einer Dermoid-Cyste des Ovariums gefundene Anzahl von 50 Zähnen und Cruveilhier's Angabe sein, der eine Balggeschwulst mit 300 Zähnen gesehen haben will.

Wenn auch ein atavistischer Zug als vorhanden nicht zu leugnen ist, so ist doch der ganze Process ohne Zweifel als ein in die Pathologie gehörender zu betrachten. Aus anamnestischen Angaben resultiert, dass Erblichkeit nicht

vorliegt; Eltern und Grosseltern sind gesund und haben nichts von einer Anomalie dieser Art gehabt. Von Polydactylie ist bei dem Knaben nichts bekannt, seine Finger und Zehen sind in normaler Form und Zahl vorhanden; an Haaren und Nägeln ist bei ihm nichts abnormes zu bemerken; sein Schädel hat die gewöhnlichen Masse; von einer Ueber- oder Unterzahl von Wirbelkörpern, Brustwarzen und Hoden ist nichts berichtet und deshalb die Anwesenheit des Normalen anzunehmen. Das Einzige, was abnorm, sind die Zähne. Eine Definition dieses merkwürdigen Verhaltens gab ich schon kurz in der Diagnose. Wenn man nun die Möglichkeit ausser Acht lassen will, dass im Foetus bereits schon eine bedeutende Ueberzahl von Zahnkeimen vorgebildet gewesen und jeder dieser Zahnkeime für sich sein Wachstum unterhalte, — eine Hypothese, für deren Richtigkeit die Beweise fehlen, — dies also ausgeschlossen, dürfte der ganze Verlauf vielleicht ein rein mechanischer sein, zur Grundlage die Heterotopie eines oder mehrerer Zähne haben. Es kann die Heterotopie eines Zahnes oder mehrerer Zähne sicherlich einmal durch die eigene Gegenwart Retention bedingen, oder, wirkt ein abnormer Reiz auf die dislocierten, bei einem 9jährigen und jüngeren Kinde natürlich noch wachsenden Zähne, so ist gewiss eine Proliferation der in der Tiefe der Kiefer restierenden, in normaler Zahl angelegten Zahnkeime als möglich nicht von der Hand zu weisen. Je stärker nun die Proliferation infolge des Reizes wird, desto stärker kann die Retention und mit ihr die Heterotopie werden, und umgekehrt, je grösser die Retention, um so grösser die durch sie bedingte Proliferationsfähigkeit, welch letztere wiederum infolge ihres eigenen Vorhandenseins eine immer mehr zunehmende Heterotopie erzeugen muss. Alle drei Factoren wirken in sich und alternierend auf einander, sodass allmählich

und progressiv der Knoten immer fester und unlösbarer, die Schwierigkeiten immer grösser werden.

Ein dunkler Punkt bleibt allerdings übrig, das ist die Lösung der Frage, woher die primäre Heterotopie und jener erste Reiz komme! Die Beantwortung dieser Frage muss offen bleiben.

In Folge der immer mehr zunehmenden durch polyodontische Heterotopie bedingten Retention von stetig zahlreicher sich bildenden Zähnen und Zahnrudimenten, welche mit einander durch eine Kittsubstanz verbunden, oder durch alveoläre Knochensepta von einander geschieden werden, müssen natürlicherweise die schon normal dünnen Kieferwände nachgeben; diese werden blasig aufgetrieben, die Physiognomie bekommt das Aussehen des sogen. Froschgesichtes, man glaubt einen bösartigen Tumor vor sich zu haben; jedoch die probatorische Incision mit Eröffnung der fraglichen Stellen giebt der Diagnose den richtigen Boden, wodurch jede Täuschung vermieden ist.

Was die einschlägige Litteratur betrifft, so hebe ich besonders hervor die Arbeiten von Virchow[31]) und Zuckerkandl[32]); da die diesen Fall ausführlich berücksichtigende Abhandlung von Herrn Dr. Hildebrand mir noch nicht vorgelegen, dieselbe auch noch nicht veröffentlicht ist, aber bald im Druck erscheinen wird, so möchte ich gern an dieser Stelle auf dieselbe hinweisen.

Zugleich nehme ich hier am Schlusse dieser Arbeit gern Gelegenheit allen den Herren meinen Dank auszusprechen, die ich durch Anfragen nach dem Wohlergehen der fraglichen Patienten bemüht habe; den zahlreichen Auskünften dürfte die Arbeit einen wesentlichen Teil ihres Wertes verdanken.

Tabellen:

Allgemein-Statistik: Oberkiefer.

Nro.	Diagnose	Geschlecht	Alter	Trach.	Dauer	Total-resection	Partial-resection	Geheilt	Gestorben an:
1	Carcinom	W.	66 J.	1	1/2 J.	1	—	1	—
2	Carcinom	M.	60 J.	—	3/4 J.	—	1	—	Sept. Pneumonie.
3	Sarcom	M.	58 J.	1	2 J.	1	—	—	Schluck-Pneumonie.
4	Epulis-S.	W.	24 J.	—	2 J.	—	1	1	—
5	Carcinom	M.	45 J.	—	2 J.	—	1	—	—
6	Carcinom	M.	57 J.	—	1 J.	1	—	—	Sept Pneumonie.
7	Carcinom	W.	50 J.	—	1 J.	1	—	—	Recidiv.
9	Carcinom	M.	59 J.	—	6 Woch.	1	—	—	Recidiv.
16	Carcinom	M.	69 J.	—	1/4 J.	—	1	—	Recidiv.
18	Carcinom	W.	—	—	1 1/2 J.	1	—	—	Bronchitis und Fettherz.
19	Carcinom	M.	49 J.	1	1/2 J.	1	—	—	Pneumonie.
20	Carcinom	M.	60 J.	—	6 Woch.	1	—	—	Recidiv.
23	Carcinom	M.	60 J.	—	1/2 J.	—	1	—	Anämie.
24	Carcinom	M.	59 J.	—	1/4 J.	1	—	—	Recidiv.
26	Carcinom	W.	47 J.	1	1/4 J.	1	—	—	—
27	Carcinom	M.	63 J.	—	3 Woch.	1	—	—	Marasmus.
30	Carcinom	M.	69 J.	—	2 J.	1	—	—	Schluck-Pneumonie.
33	Sarcom	M.	11 J.	1	2 J.	—	1	—	—
35	Epulis-S.	W.	49 J.	—	1/2 J.	—	1	—	—
36	Sarcom	M.	61 J.	—	4 Mon.	1	—	—	Schluck-Pneumonie.
37	Carcinom	M.	48 J.	1	2 Mon.	1	—	—	Recidiv und Metastasen.
40	Epulis-S.	W.	63 J.	—	—	—	1	1	Pneumonie.
41	Sarcom	W.	32 J.	1	1 J.	1	—	1	Vitium cordis.
43	Carcinom	M.	72 J.	—	1/2 J.	1	—	—	Recidiv.
44	Carcinom	M.	42 J.	—	4 Woch.	—	1	1	Lungentuberculose.
45	Myxo-Sarc.	W.	12 J.	1	9 Woch.	1	—	—	†
46	Osteo-Sarc.	W.	12 J.	—	4 Woch.	—	1	—	†
47	Carcinom	W.	42 J.	—	—	1	—	1	—
48	Sarcom	W.	32 J.	1	1 J.	1	—	—	Recidiv.
50	Carcinom	M.	47 J.	1	3 Mon.	1	—	1	—
52	Osteo-Sarc.	M.	24 J.	1	8 Woch.	1	—	—	† in der Irrenanstalt.
56	Fibro-Sarc.	W.	43 J.	—	4 J.	1	—	1	—
57	Epulis-S.	W.	33 J.	—	1 J.	—	1	—	—
59	Epulis-S.	W.	44 J.	—	6 Woch.	—	1	—	—
61	Epulis-S.	W.	34 J.	—	1/2 J.	—	1	—	—
63	Epulis-S.	W.	47 J.	—	1 1/4 J.	—	1	—	—
64	Carcinom	M.	65 J.	—	1 J.	1	—	—	Bronchitis capill. purul.
65	Carcinom	M.	68 J.	—	1 1/2 J.	1	—	—	Krebsmarasmus.
67	Carcinom	M.	54 J.	1	10 Woch.	1	—	—	Schluck-Pneumonie.
68	Epulis-S.	M.	31 J.	—	3 J.	—	1	1	—
71	Carcinom	M.	54 J.	1	10 J.	1	—	—	Schluck-Pneumonie.
75	Carcinom	W.	46 J.	1	1/4 J.	1	—	—	Schluck-Pneumonie.
76	Carcinom	M.	65 J.	—	4 Woch.	1	—	1	—
78	Carcinom	W.	53 J.	1	1/4 J.	1	—	1	—
79	Carcinom	W.	48 J.	—	9 Woch.	1	—	1	—
80	Sarcom	W.	50 J.	1	3 Woch.	—	1	1	—
81	Epulis-S.	W.	10 J.	—	10 Woch.	—	1	—	—
84	Epulis-S.	W.	49 J.	—	2 J.	—	1	1	—
85	Epulis-S.	W.	9 J.	—	1 J.	—	1	1	—
90	Carcinom	M.	59 J.	—	4 Mon.	1	—	—	Tracheo-Bronchitis
91	Sarcom	M.	49 J.	—	2 J.	1	—	—	Anämie.
92	Carcinom	W.	46 J.	—	12 Woch.	1	—	1	—
93	Epulis-S.	W.	43 J.	—	3/4 J.	—	1	1	—
94	Carcinom	M.	53 J.	—	9 Woch.	1	—	—	Broncho-Pneumonie.
97	Epulis-S.	W.	55 J.	—	1/2 J.	1	—	1	—
98	Abn. Zahnentw.	M.	9 J.	—	1 J.	—	Excis.	1	—
102	Elf.-Osteom	M.	21 J.	—	6 J.	1	—	1	—
103	Carcinom	W.	47 J.	—	8 Woch.	1	—	—	Meningitis purul.
104	Zahncyste	W.	29 J.	—	1 J.	—	Incis.	—	—
107	Carcinom	M.	45 J.	—	3 Mon.	1	—	—	Recidiv.
108	Carcinom	W.	59 J.	—	1/2 J.	1	—	1	—
112	Carcinom	M.	58 J.	—	1/2 J.	—	1	—	Krebsmarasmus.
117	Sarcom	M.	68 J.	—	1/4 J.	1	—	—	† Section ergiebt nichts.
118	Epulis-S.	W.	45 J.	—	1 J.	—	1	1	—
119	Sarcom	W.	57 J.	—	4 J.	1	—	1	—
120	Carcinom	M.	66 J.	—	1/2 J.	1	—	—	Broncho-Pneumonie.
122	Zahncyste u. Het.	M.	21 J.	—	2 J.	—	Incis.	—	—
123	Epulis-S.	M.	12 J.	—	1/2 J.	—	1	—	—
124	Carcinom	W.	60 J.	—	3 Mon.	1	—	—	—
125	Sarcom	W.	9 J.	—	2 J.	1	—	—	—
127	Carcinom	M.	49 J.	—	1/2 J.	1	—	—	Recidiv.
129	Sarcom	M.	61 J.	—	1/4 J.	1	—	—	Recidiv.
132	Carcinom	W.	60 J.	—	2 J.	1	—	—	Pneumonie.
133	Sarcom	M.	—	—	3 Woch.	1	1	1	—
Summa 76 Fälle (incl. Gaumen).						47 Total-resectionen.	24 Partial-resectionen.	23 geheilt	39 gestorben.

Allgemein-Statistik: Unterkiefer.

Nro.	Diagnose	Geschlecht	Alter	Dauer	Total-resection	Partial-resection	Geheilt	Gestorben an:
8	Carcinom	W.	40 J.	3 J.	1	—	—	—
10	Epulis-S.	W.	38 J.	1/2 J.	—	1	—	—
11	Sarcom	M.	5 J.	—	—	1	—	—
12	Epulis-S.	M.	5 J.	1 J.	—	1	1	—
13	Epulis-S.	W.	28 J.	1 J.	—	1	1	—
15	Carcinom	M.	62 J.	1 J.	1	—	—	Recidiv.
17	Carcinom	M.	78 J.	1/2 J.	1	—	—	Anaemie und Marasmus.
21	Epulis-S.	W.	10 J.	1 J.	—	1	—	—
22	Carcinom	M.	47 J.	3/4 J.	—	1	—	Recidiv.
23	Carcinom	M.	60 J.	1/2 J.	1	—	—	Anaemie.
25	Carcinom	M.	51 J.	3/4 J.	1	—	—	Recidiv.
28	Carcinom	M.	57 J.	3 J.	—	1	—	—
29	Carcinom	M.	58 J.	1 J.	—	1	—	Schluck-Pneumonie u. Pleuritis.
31	Epulis-S.	M.	55 J.	1 J.	—	1	—	—
32	Sarcom	M.	7 J.	3 Mon.	1	—	1	—
34	Carcinom	W.	52 J.	2 J.	—	1	—	Schluck-Pneumonie.
38	Myxom	M.	50 J.	1 J.	—	1	1	—
39	Epulis-S.	W.	63 J.	2 J.	—	1	—	—
42	Carcinom	W.	57 J.	4 Woch.	1	—	—	—
49	Carcinom	M.	50 J.	4 Woch.	1	—	—	Schluck-Pneumonie.
51	Epulis-S.	W.	15 J.	3 Mon.	—	1	—	—
53	Carcinom	M.	44 J.	1 J.	—	1	—	—
54	Epulis-S.	W.	52 J.	4 Woch.	—	1	1	Apopl. Anfall.
55	Epulis-S.	W.	35 J.	1/2 J.	—	1	1	—
58	Carcinom	M.	45 J.	6 Woch.	—	1	—	Recidiv.
60	Epulis-S.	W.	42 J.	4 Mon.	—	1	—	—
62	Epulis-S.	W.	51 J.	16 J.	—	1	1	—
66	Epulis-S.	W.	34 J.	1/4 J.	—	1	—	—
69	Carcinom	M.	68 J.	1 J.	—	1	—	Emphysem der Lunge.
70	Epulis-S.	W.	37 J.	8 Woch.	—	1	—	—
72	Epulis-S.	W.	17 J.	3/4 J.	—	1	—	—
73	Epulis-S.	W.	12 J.	3 J.	—	1	1	—
74	Carcinom	M.	67 J.	2 Mon.	1	—	—	Metast. Pneumonie.
77	Epulis-S.	W.	37 J.	4 Woch.	—	1	—	—
82	Epulis-S.	W.	35 J.	1 J.	—	1	1	—
83	Epulis-S.	W.	36 J.	2 Woch.	—	1	—	—
86	Carcinom	W.	66 J.	6 Woch.	—	1	—	Broncho-Pneumonie.
87	Myxo-Chondro-Sarcom	M.	8 J.	3/4 J.	—	1	—	—
88	Carcinom	M.	63 J.	2 J.	1	—	—	Recidiv.
89	Carcinom	M.	49 J.	2 1/2 J.	—	1	—	—
95	Carcinom	M.	71 J.	2 1/2 J.	1	—	—	Broncho-Pneumonie.
96	Carcinom	M.	57 J.	—	—	1	—	—
98	Abn.Zahnentw.	M.	9 J.	1 1/2 J.	—	Excis.	1	—
99	Sarcom	M.	58 J.	1 J.	—	1	—	—
100	Epulis-S.	M.	40 J.	1/4 J.	—	1	—	—
101	Epulis-S.	W.	16 J.	2 Mon.	—	Exstirp.	1	—
105	Epulis-S.	W.	30 J.	1 1/2 J.	1	—	1	—
106	Epulis-S.	W.	30 J.	5 Woch.	—	1	—	—
109	Epulis-S.	W.	38 J.	3 Woch.	—	1	—	—
110	Sarcom	W.	13 J.	5 J.	1	—	1	—
111	Carcinom	W.	44 J.	2 Mon.	1	—	—	—
112	Carcinom	M.	58 J.	1/2 J.	1	—	—	Krebsmarasmus.
113	Epulis	W.	23 J.	3 Mon.	—	1	1	—
114	Cyste	M.	59 J.	3 J.	—	Incis.	—	—
115	Carcinom	M.	68 J.	1 J.	1	—	—	—
116	Epulis-S.	M.	39 J.	1/2 J.	—	1	1	—
121	Epulis-S.	M.	31 J.	3/4 J.	—	1	1	—
126	Sarcom	M.	76 J.	1/2 J.	—	Exstirp.	—	Marasmus.
128	Carcinom	M.	65 J.	4 Mon.	1	—	—	Anaemie.
130	Carcinom	M.	59 J.	1/2 J.	—	1	—	—
131	Epulis-S.	W.	30 J.	3 Woch.	—	1	1	—
Summa 61 Fälle.					18 Total-resectionen.	44 Partial-resectionen.	18 geheilt	18 gestorben.

Tabelle A. Carcinom. Oberkiefer.

No.	Geschlecht	Alter	Dauer	Trach.	Total-resection	Involucrum erhalten	Partial-resection	Dauernd geheilt	Mit Recidiv lebend	Recidivfreie Zeit nach der Operation	Zeit zwischen Operation und Tod	Gestorben an:	Tod kurz nach und infolge der Operation
1	— W.	66 J.	1/2 J.	1	1	1	—	1	—	—	—	—	—
2	M. —	60 J.	3/4 J.	—	—	—	1	—	—	4 Mon.	9 Mon.	Schluck-Pneumonie	(1)
5	M. —	45 J.	2 J.	—	—	—	1	—	1	3 Wochen	—	—	—
6	M. —	57 J.	1 J.	—	1	—	—	—	—	—	10 Tage	Schluck-Pneumonie	1
7	— W.	50 J.	1 J.	—	1	—	—	—	—	1 Jahr	14 Mon.	Recidiv	—
9	M. —	59 J.	6 Woch.	—	1	—	—	—	—	3 Mon.	1 Jahr	Recidiv	—
16	M. —	69 J.	1/4 J.	—	—	—	1	—	—	2 Mon.	8 Mon.	Recidiv	—
18	— W.	—	1 1/2 J.	—	1	—	—	—	—	—	2 Tage	Broncho-Pneumon. u. Fettherz	1
19	M. —	49 J.	1/2 J.	1	1	—	—	—	—	—	3 Tage	Pneumonie	1
20	M. —	60 J.	6 Woch.	—	1	—	—	—	—	kurze Zeit	Einige Mon.	Recidiv	—
23	M. —	60 J.	1/2 J.	—	—	—	1	—	—	—	3 Tage	Anämie	1
24	M. —	59 J.	1/4 J.	—	1	—	—	—	—	kurze Zeit	4 Wochen	Recidiv	—
26	— W.	47 J.	1/4 J.	1	1	—	—	—	—	—	—	—	—
27	M. —	63 J.	3 Woch.	—	1	—	—	—	—	—	3 Wochen	Marasmus	1
30	M. —	69 J.	2 J.	—	1	1	—	—	—	—	?	Schluck-Pneumonie	1
37	M. —	48 J.	2 Mon.	1	1	—	—	—	—	4 Wochen	1/2 Jahr	Recidiv, Metastasen, Marasmus	—
43	M. —	72 J.	1/2 J.	—	1	1	—	—	—	2 Mon.	1/2 Jahr	Recidiv	—
44	M. —	42 J.	4 Woch.	—	—	—	1	1	—	—	—	Lungentuberculose	—
47	— W.	42 J.	?	—	1	—	—	1	—	—	—	—	—
50	M. —	47 J.	3 Mon.	1	1	—	—	1	—	—	—	—	—
64	M. —	65 J.	1 J.	—	1	—	—	—	—	—	5 Tage	Bronchitis capill. pur.	1
65	M. —	68 J.	1 1/2 J.	—	1	1	—	—	—	kurze Zeit	Einige Mon.	Recidiv und Marasmus	—
67	M. —	54 J.	2 1/2 Mon.	1	1	—	—	—	—	—	5 Tage	Schluck-Pneumonie	1
71	M. —	54 J.	10 J.	1	1	1	—	—	—	—	5 Wochen	Schluck-Pneumonie	1
75	— W.	46 J.	1/4 J.	1	1	—	—	—	—	—	2 Tage	Schluck-Pneumonie	1
76	M. —	65 J.	1 Mon.	—	1	—	—	1	—	—	—	—	—
78	— W.	53 J.	1/4 J.	1	1	—	—	1	—	—	—	—	—
79	— W.	48 J.	2 1/4 Mon.	—	1	1	—	1	—	—	—	—	—
90	M. —	59 J.	4 Mon.	—	1	—	—	—	—	—	16 Tage	Tracheo-Bronchitis	1
92	— W.	46 J.	1/4 J.	—	1	—	—	1	—	—	—	—	—
94	M. —	53 J.	2 1/4 Mon.	—	1	1	—	—	—	—	8 Tage	Broncho-Pneumonie	1
103	— W.	47 J.	2 Mon.	—	1	—	—	—	—	—	5 Tage	Meningitis pur.	1
107	M. —	45 J.	3 Mon.	—	1	—	—	—	—	—	1/2 Jahr	Recidiv	—
108	— W.	59 J.	1/2 J.	—	1	—	—	1	—	—	—	—	—
112	M. —	58 J.	1/2 J.	—	—	—	1	—	—	5 Mon.	9 Mon.	Krebsmarasmus	—
120	M. —	66 J.	1/2 J.	—	1	—	—	—	—	—	11 Tage	Broncho-Pneumonie	1
124	— W.	60 J.	3 Mon.	—	1	—	—	—	—	—	—	—	—
127	M. —	49 J.	1/2 J.	—	1	—	—	—	—	6 Wochen	2 Mon.	Recidiv	—
132	— W.	60 J.	2 J.	—	1	—	—	—	—	20 Tage	20 Tage	Pneumonie	1
39 Fälle	26 M.	13 W.	*	*	9 Trach.	33 Total-resectionen.	7 Mal Involucrum erhalten.	6 Partial-resectionen.	9 dauernd geheilt	1 mit Recidiv lebend	Die längste Dauer des Erfolges = 1 J. 2 Mon. = 14 Mon.	28 Exitus	15 Mal Tod kurz nach und infolge der Operation.

Das bevorzugte Alter ist
für Männer zwisch. 56—60 J.
„ Weiber „ 46—50 „

Die Dauer variirt zwischen 3 Wochen und 10 Jahren; Durchschnittsdauer für beide Kiefer = 10,77 Monate.

Tabelle B. Carcinom. Unterkiefer.

No.	Geschlecht	Alter	Dauer	Total-resection	Partial-resection	Dauernd geheilt	Mit Recidiv lebend	Recidivfreie Zeit nach der Operation	Zeit zwischen Operation und Tod	Gestorben an:	Tod kurz nach und infolge der Operation
8	— W.	40 J.	3 J.	1	—	—	1	11 J.	—	—	—
15	M. —	62 J.	1 J.	1	—	—	—	kurze Zeit	1/2 J.	Recidiv	—
17	M. —	78 J.	1/2 J.	1	—	—	—	—	1 Tag	Anaemie und Marasmus	1
22	M. —	47 J.	3/4 J.	—	1	—	—	1 Mon.	4 Mon.	Recidiv	—
23	M. —	60 J.	1/2 J.	1	—	—	—	—	3 Tage	Anaemie	1
25	M. —	51 J.	3/4 J.	1	—	—	—	5 Mon.	1 1/2 J.	Recidiv	—
28	M. —	57 J.	3 J.	—	1	—	—	—	—	—	—
29	M. —	58 J.	1 J.	—	1	—	—	—	8 Tage	Pleuro-Pneumonie	1
34	— W.	52 J.	2 J.	—	1	—	—	—	10 Tage	Schluck-Pneumonie	1
42	— W.	57 J.	4 Woch.	1	—	—	—	—	—	—	—
49	M. —	50 J.	4 Woch.	1	—	—	—	—	3 Tage	Schluck-Pneumonie	1
53	M. —	44 J.	1 J.	—	1	—	—	kurze Zeit	4 Mon.	—	—
58	M. —	45 J.	6 Woch.	—	1 (Exst.)	—	—	—	8 Mon.	Recidiv	—
69	M. —	68 J.	1 J.	—	1	—	—	—	Wenige Stund.	Lungenemphysem.	1
74	M. —	67 J.	2 Mon.	1	—	—	—	—	4 Wochen	Metast. Pneumonie	1
86	— W.	66 J.	6 Woch.	—	1	—	—	—	11 Tage	Broncho-Pneumonie	1
88	M. —	63 J.	2 J.	1	—	—	—	kurze Zeit	1 J.	Recidiv	—
89	M. —	49 J.	2 1/2 J.	—	1	—	—	—	—	—	—
95	M. —	71 J.	2 1/2 J.	1	—	—	—	—	4 Stund.	Broncho-Pneumonie	1
96	M. —	57 J.	—	—	1	—	—	—	—	—	—
111	— W.	44 J.	2 Mon.	1	—	—	—	—	—	—	—
112	M. —	58 J.	1/2 J.	1	—	—	—	5 Mon.	9 Mon.	Recidiv	—
115	M. —	68 J.	1 J.	1	—	—	1	—	—	—	—
128	M. —	65 J.	4 Mon.	1	—	—	—	—	1 1/2 Stunde	Anaemie (?)	1
130	M. —	59 J.	1/2 J.	—	1	—	—	—	—	—	—
25 Fälle	20 M.	5 W.	*	*	14 Total-resectionen.	11 Partial-resectionen.		2 mit Recidiv lebend.	Die längste Dauer des Erfolges = 11 J.	16 Exitus.	10 Mal Tod kurz nach und infolge der Operation.

Das bevorzugte Alter ist
für Männer zwisch. 56—60 J.
„ Weiber „ 46—50 J.

Die Dauer variirt zwischen 4 Wochen und 3 Jahren; Durchschnittsdauer für beide Kiefer = 10,77 Monate.

Tabelle C. Sarcom. Oberkiefer.

No.	Geschlecht	Alter	Dauer	Trach.	Total-resection	Partial-resection	Dauernd geheilt	Mit Recidiv lebend	Recidivfreie Zeit nach der Operation	Zeit zwischen Operation und Tod	Gestorben an	Tod kurz nach und infolge der Operation	Bemerkungen
3	M.	—	58 J.	2 J.	1	1	—	—	—	—	Schluck-Pneumonie und Metastasen	1	Rundzellen-Sarcom
33	M.	—	11 J.	2 J.	1	—	1 (Exst.)	—	—	—	—	—	Riesenzellen-Sarcom
36	M.	—	61 J.	4 Mon.	—	1	—	—	—	20 Tage	Schluck-Pneumonie	1	Rundzellen-Sarcom
41	—	W.	32 J.	1 J.	1	1	—	1	—	—	Vit. cordis	—	Riesenzellen-Sarcom
45	—	W.	12 J.	9 Woch.	1	1	—	—	—	2 Mon.	—	—	Myxo-Sarcom
46	—	W.	12 J.	—	—	—	1 (Exst.)	1	—	—	†	—	Osteo-Sarcom
48	—	W.	32 J.	1 J.	1	1	—	—	—	6 Mon.(?)	6 Mon. Recidiv	—	Mischgeschw., zumeist Spindelzellen-Sarcom
52	M.	—	24 J.	2 Mon.	1	1	—	—	—	—	—	in der Irren-Anstalt	—	Rundzellen-Sarc. mit osteoid. Inseln
56	—	W.	43 J.	4 J.	—	1	—	1	—	—	—	—	—	—
76	M.	—	65 J.	4 Woch.	—	1	—	1	—	—	—	—	—	Sarc. vom Antrum ausgehend
80	—	W.	50 J.	3 Woch.	1	—	1	1	—	—	—	—	—	—
91	M.	—	49 J.	2 J.	—	1	—	—	—	—	1 Stunde	Anaemie	1	Myxo-Sarcom mit Rund-, Spindel- und Riesenzellen
97	—	W.	55 J.	1/2 J.	—	1	—	1	—	—	—	—	—	—
117	M.	—	68 J.	1/4 J.	—	1	—	—	—	—	6 Tage	—	1	—
119	—	W.	57 J.	4 J.	—	1	—	1	—	—	—	—	—	—
125	—	W.	9 J.	2 J.	—	1	—	—	—	—	—	—	—	—
129	M.	—	61 J.	1/4 J.	—	1	—	—	—	—	Wenige Woch.	Recidiv (?)	—	Rundzellen-Sarcom
133	M.	—	—	3 Woch.	—	—	1	—	—	8 Mon.	—	—	—	Riesenzellen-Sarcom
—	—	—	—	3 Woch.	—	1	—	1	—	—	—	—	—	Riesenzellen-Sarcom
18 Fälle	9 M.	9 W.	—	—	7 Tracheotomien	15 Totalresectionen	4 Partialresectionen	8 dauernd geheilt	—	Zwischen 2 u. 8 Monaten	Zwischen sofortigem und Tod nach wenigen Wochen	9 Todesfälle	4 Fälle v. Tod kurz nach und infolge der Operation	—

Tabelle D. Sarcom. Unterkiefer.

No.	Geschlecht	Alter	Dauer	Totalresection	Partialresection	Dauernd geheilt	Mit Recidiv lebend	Recidivfreie Zeit nach der Operation	Zeit zwischen Operation und Tod	Gestorben an:	Bemerkungen
11	M.	5 J.	—	—	1	—	1	3 Jahre	—	—	Myelog. Riesenzellen-Sarcom
32	M.	7 J.	seit einig. Zeit	1	—	1	—	—	—	—	Myelog. Riesenzellen-Sarcom
87	M.	8 J.	3/4 J.	—	1 (Exst.)	—	—	—	—	—	Myxo-Chondro-Sarcom
99	M.	58 J.	1 J.	—	1	—	—	—	—	—	—
110	—	W.	13 J.	5 J.	1	—	1	—	—	—	Spindelzellen-Sarcom
126	M.	—	76 J.	1/2 J.	1(Exst.)	—	—	—	4 Woch.	5 Mon.	Marasmus	Sarcom mit viel Knorpelinseln.
6 Fälle	5 M.	1 W.	—	—	3 Totalresectionen.	6 Partialresectionen.	2 dauernd geheilt	—	Zwischen 4 Wochen und 3 Jahren	—	—	—

Tabelle E. Epulis. Oberkiefer.

No.	Geschlecht	Alter	Dauer	Trach.	Totalresection	Partialresection	Dauernd geheilt	Mit Recidiv lebend	Recidivfreie Zeit nach der Operation	Zeit zwischen Operation und Tod	Gestorben an:	Tod kurz nach und infolge der Operation	Bemerkungen
4	—	W.	24 J.	2 1/2 J.	—	—	1 (Excis.)	1	—	—	—	—	Sarcom
35	—	W.	49 J.	1/2 J.	—	—	1 (Exst.)	—	—	—	—	—	Rund- u. Spindelzellen-Sarc.
40	—	W.	63 J.	—	—	—	1 (Exst.)	1	—	—	(Pneumonie)	—	Riesenzellen-Sarcom
57	—	W.	33 J.	1 J.	—	—	1	—	—	—	—	—	Sarcom
59	—	W.	44 J.	6 Woch.	—	—	1	—	—	—	—	—	Sarcom
61	—	W.	34 J.	1/2 J.	—	—	1	—	—	1 1/2 J.	—	—	Riesenzellen-Sarcom, Recidiv oper.
63	—	W.	47 J.	1 1/4 J.	—	—	1	—	—	—	—	—	Rundzellen-Sarcom
68	M.	—	31 J.	3 J.	—	—	1	1	—	—	—	—	Granulationsgewebe
81	—	W.	10 J.	10 Woch.	—	—	1	—	—	—	—	—	Sarcom
84	—	W.	49 J.	2 J.	—	—	1	1	—	—	—	—	Osteo-Fibro-Sarcom
85	—	W.	9 J.	1 J.	—	—	1	1	—	—	—	—	Riesenzellen-Sarcom
93	—	W.	43 J.	3/4 J.	—	—	1	1	—	—	—	—	Riesenzellen-Sarcom (Lactation)
118	—	W.	45 J.	1 J.	—	—	1	1	—	—	—	—	Rund- u. Spindelzellen-Sarc.
123	M.	—	12 J.	1/2 J.	—	—	1	—	—	—	—	—	Sarcom
14 Fälle	2 M.	12 W.	—	—	—	—	14 Partialresectionen	7 dauernd geheilt	—	—	—	—	—	1 Mal Lactation.

Tabelle F. Epulis. Unterkiefer.

No.	Geschlecht	Alter	Dauer	Totalresection	Partialresection	Dauernd geheilt	Mit Recidiv lebend	Recidivfreie Zeit nach der Operation	Zeit zwischen Operation und Tod	Gestorben an:	Bemerkungen	
10	—	W.	38 J.	1/2 J.	—	1 (Exst.)	—	—	—	—	—	Sarcom
12	M.	—	5 J.	1 J.	—	1 (Exst.)	1	—	—	—	2 mal operiert	Sarcom
13	—	W.	28 J.	1 J.	—	1 (Exst.)	1	—	—	—	Gravida	Riesenzellen-Sarcom
21	—	W.	10 J.	1 J.	—	1 (Excis.)	—	—	—	—	—	Sarcom
31	M.	—	55 J.	1 J.	—	1 (Exst.)	—	—	5 Mon.	—	—	bekommt Recidiv am Oberkiefer Sarcom
39	—	W.	63 J.	2 J.	—	1	—	—	—	—	—	Riesenzellen-Sarcom
51	—	W.	15 J.	3 Mon.	—	1	—	—	—	—	—	Riesenzellen-Sarcom
54	—	W.	52 J.	4 Woch.	—	1 (Excis.)	1	—	—	—	(Apopl. Anfall.)	Riesenzellen-Sarcom
55	—	W.	35 J.	1/2 J.	—	1	1	—	—	—	—	Gravida Riesenzellen-Sarcom
60	—	W.	42 J.	4 Mon.	—	1 (Exst.)	—	—	—	—	—	— Rund- u. Spindelzellen-Sarc.
62	—	W.	51 J.	16 J.	—	1	1	—	—	—	—	— Sarcom
66	—	W.	34 J.	1/4 J.	—	1	—	—	—	—	—	— Riesenzellen-Sarcom
70	—	W.	37 J.	8 Woch.	—	1 (Exst.)	—	—	—	—	—	— Fibro-Sarcom
72	—	W.	17 J.	3/4 J.	—	1	—	—	—	—	—	— Riesenzellen-Sarcom
73	—	W.	12 J.	3 J.	—	1 (Excis.)	1	—	—	—	—	— Riesenzellen-Sarcom mit osteoid. Inseln
77	—	W.	37 J.	4 Woch.	—	1	—	—	—	—	—	Riesenzellen-Sarcom
82	—	W.	35 J.	1 J.	—	1	1	—	—	—	—	Rundzellen-Sarcom
83	—	W.	36 J.	2 Woch.	—	1	—	—	—	—	—	Riesenzellen-Sarcom
100	M.	—	40 J.	1/4 J.	—	1	—	—	—	—	—	Riesenzellen-Sarcom
101	—	W.	16 J.	2 Mon.	—	1 (Exst.)	1	—	—	—	—	Riesenzellen-Sarcom
105	—	W.	30 J.	1 1/2 J.	1	—	1	—	—	—	—	Riesenzellen-Sarcom
106	—	W.	30 J.	5 Woch.	—	1	—	—	—	—	—	Riesenzellen-Sarcom
109	—	W.	38 J.	3 Woch.	—	1	—	—	5 Mon.	—	—	cf. No. 116 Riesenzellen-Sarcom
113	—	W.	23 J.	3 Mon.	—	1	1	—	—	—	—	— Riesenzellen-Sarcom
116	—	W.	39 J.	1/2 J.	—	1	1	—	—	—	—	Gravida Riesenzellen-Sarcom
121	M.	—	31 J.	3/4 J.	—	1	1	—	—	—	—	— Sarcom
131	—	W.	30 J.	1 J.	—	1	1	—	—	—	—	Gravida Riesenzellen-Sarcom
27 Fälle	5 M.	22 W.	—	—	1 Totalresection.	26 Partialresectionen.	13 dauernd geheilt	—	—	—	—	4 Gravidae. —

Tabelle G. Oberkiefer.

No.	Geschlecht	Alter	Dauer	Trach.	Totalresection	Partialresection	Dauernd geheilt	Mit Recidiv lebend.	Recidivfreie Zeit nach der Operation	Zeit zwischen Operation und Tod	Gestorben an:	Tod kurz nach und infolge der Operation.	Bemerkungen
Kyst-Adenom des harten Gaumens.													
14	M.	—	34 J.	2 J.	—	—	1	—	—	—	—	—	—
Elfenbein-Osteom.													
102	M.	—	21 J.	6 J.	—	1	—	1	—	—	—	—	—
Zahncyste.													
104	—	W.	29 J.	1 J.	—	—	Incision	—	—	—	—	—	—
Zahncyste und Zahnheterotopie.													
122	M.	—	21 J.	2 J.	—	—	Incis. u. Extract.	—	—	—	—	—	—
Abnorme Zahnentwickelung.													
98	M.	—	9 J.	1 J.	—	—	Incis. u. Extract.	1	—	—	—	—	—

Tabelle H. Unterkiefer.

No.	Geschlecht	Alter	Dauer	Totalresection	Partialresection	Dauernd geheilt	Mit Recidiv lebend	Recidivfreie Zeit nach der Operation	Zeit zwischen Operation und Tod	Gestorben an:	Bemerkungen
Myxom.											
38	M.	—	50 J.	1 J.	—	1	1	—	—	—	—
Zahncyste.											
114	M.	—	59 J.	3 J.	—	Incision	—	—	—	—	—
Abnorme Zahnentwickelung.											
98	M.	—	9 J.	1 1/2 J.	—	Excision	1	—	—	—	—

Krüger & Co.
Antiquariat — Sortiment
Leipzig.